



# SELEÇÃO PARA OBTENÇÃO DO CERTIFICADO DE ATUAÇÃO NA ÁREA DE ECOCARDIOGRAFIA



## PROVA A

### LEIA COM ATENÇÃO AS SEGUINTE INSTRUÇÕES

1. Este caderno contém as questões da **Prova de Vídeos** e da **Prova Teórica**.
2. O candidato não poderá levar seu Caderno de prova nem as anotações feitas no espaço destinado a este fim.
3. Use o rascunho reproduzido ao final deste caderno APENAS para marcar o Gabarito.
4. Ao receber a **Folha de Respostas**:
  - Confira seu nome, número de inscrição e cargo.
  - Assine, a **tinta**, no espaço próprio indicado.

5. **ATENÇÃO:** transcreva no espaço apropriado da **Folha de Respostas**, com sua caligrafia usual, mantendo as letras maiúsculas e minúsculas, desconsiderando aspas e autoria, a seguinte frase:  
**“Nunca suponha igualdade de sentimentos.”** Friedrich Nietzsche

### ATENÇÃO:

**FOLHA DE RESPOSTAS SEM ASSINATURA NÃO TEM VALIDADE.**

6. Ao transferir as respostas para a **Folha de Respostas**:
  - 01 

A	B	C	D
<input checked="" type="checkbox"/>	<input type="checkbox"/>	<input type="checkbox"/>	<input type="checkbox"/>

 • use apenas caneta esferográfica azul ou preta;
  - 02 

A	B	C	D
<input type="checkbox"/>	<input checked="" type="checkbox"/>	<input type="checkbox"/>	<input type="checkbox"/>

 • preencha, sem forçar o papel, toda a área reservada à letra correspondente à resposta solicitada em cada questão;
  - 03 

A	B	C	D
<input type="checkbox"/>	<input type="checkbox"/>	<input checked="" type="checkbox"/>	<input type="checkbox"/>

 • assinale somente **uma** alternativa em cada questão.
  - 04 

A	B	C	D
<input type="checkbox"/>	<input type="checkbox"/>	<input type="checkbox"/>	<input checked="" type="checkbox"/>

 Sua resposta **NÃO** será computada se houver marcação de mais de uma alternativa, questões não assinaladas ou rasuras.

### NÃO DEIXE NENHUMA QUESTÃO DA PROVA DE VÍDEOS E DA PROVA TEÓRICA SEM RESPOSTA.

A **Folha de Respostas** não deve ser dobrada, amassada ou rasurada.

#### INSTRUÇÕES PARA A PROVA DE VÍDEOS:

- A Prova de Vídeos é composta de 20 questões (1 a 20).
- O vídeo de cada questão será exibido 3 (três) vezes.
- Após a terceira exibição, o candidato terá 2 (dois) minutos para responder cada questão. Durante esse tempo, o vídeo correspondente à questão continuará a ser exibido.
- A exibição de todos os vídeos e suas respectivas questões será repassada durante todo o período de Prova.

Os gabaritos das Provas de Teórica e de Vídeos serão divulgados no dia 23/09/2018, 2 horas após a realização das mesmas nos endereços eletrônicos <[www.gestaodeconcursos.com.br](http://www.gestaodeconcursos.com.br)> e <[www.dicsbc.com](http://www.dicsbc.com)>.

**DURAÇÃO MÁXIMA DA PROVA: 4 (QUATRO) HORAS**



# ATENÇÃO

Sr.(a) Candidato(a),

Antes de começar a fazer a prova, confira se este caderno contém, ao todo, **70 (setenta)** questões de múltipla escolha com **5 (cinco)** alternativas de respostas para cada questão, assim distribuídas: 20 (vinte) questões de **Prova de Vídeos**, 30 (trinta) questões de **Ecocardiografia Geral**, 10 (dez) questões de **Ecocardiografia voltada à Cardiologia Pediátrica** e 10 (dez) questões de **Ecocardiografia voltada à Cardiologia de Adulto**.

Havendo algum problema, informe **imediatamente** ao aplicador de provas para que ele tome as providências necessárias.

Caso não observe essa recomendação, não lhe caberá qualquer reclamação ou recursos posteriores.

## PROVA DE VÍDEOS

### QUESTÃO 1

Homem de 55 anos de idade, sem comorbidades, realizou ecocardiograma transesofágico para investigação de amaurose súbita.

Baseado no achado ecocardiográfico demonstrado no vídeo, assinale a alternativa que apresenta o diagnóstico mais provável.

- A) Mixoma.
- B) Fibroma.
- C) Fibroelastoma.
- D) Endocardite marântica.
- E) Trombo em trânsito.

### QUESTÃO 2

Considere que um paciente, 56 anos de idade, sexo feminino, sem fatores de risco para doença coronária, refere dispneia intensa após escalar montanha, há 5 horas.

Exame físico: PA = 107 x 82 mmHg, ritmo regular, FC: 110 bpm, sem sopros ou outras alterações. ECG: inversão da onda T na parede anterior, troponina = 0.055 ng/mL (normal de 0 a 0.045). Realizou ecocardiograma e, em seguida, cineangiocoronariografia, que não evidenciou obstrução nas artérias coronárias.

Com base nesses achados e no vídeo, assinale a alternativa correta.

- A) A avaliação da pressão de enchimento do ventrículo esquerdo pela razão E/E' não deve ser utilizada nesses pacientes, pois não tem valor prognóstico.
- B) Essa patologia geralmente evolui com piora progressiva e irreversível da fração de ejeção.
- C) Essa patologia pode se apresentar com preservação da contratilidade dos segmentos apicais e comprometimento da contração dos segmentos médios ou basais.
- D) Essa doença não envolve o ventrículo direito.
- E) A prevalência de obstrução dinâmica da via de saída do ventrículo esquerdo nesses pacientes é bastante frequente.

### QUESTÃO 3

Considere um paciente adolescente com história de cansaço aos moderados esforços. Ao exame físico, sopro sistólico 4+/6+ na borda externa esquerda média. Saturação de oxigênio 85%.

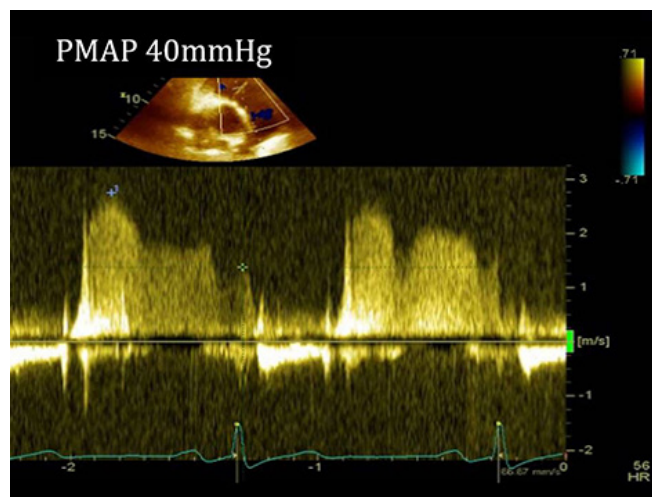
Baseado no vídeo, assinale a alternativa que apresenta o diagnóstico principal.

- A) Transposição clássica das grandes artérias.
- B) Dupla via de saída do ventrículo esquerdo.
- C) Comunicação interventricular ampla com hipertensão pulmonar.
- D) Transposição corrigida das grandes artérias.
- E) Tetralogia de Fallot.

### QUESTÃO 4

Considere um paciente, sexo feminino, 35 anos de idade, com dispneia progressiva há 2 meses, atualmente a esforços menores, e dor torácica atípica. PA: 110 x 60 mmHg. Ausculta cardíaca sem sopro. Eletrocardiograma com discreta inversão de T em derivações V1-V3.

Analise os vídeos dos ecocardiogramas transtorácico e transesofágico e a imagem a seguir.



Com base nessa análise e em um estudo invasivo, qual padrão de hemodinâmica pulmonar esperado?

- A) Hipertensão arterial pulmonar.
- B) Hipertensão pré-capilar.
- C) Hipertensão pós-capilar.
- D) Hipertensão pré e pós-capilar associadas.
- E) Hipertensão pré-capilar e arterial pulmonar associadas.

### QUESTÃO 5

Analise o ecocardiograma transesofágico tridimensional com a "visão do cirurgião" da valva mitral, demonstrado no vídeo, e assinale a alternativa correta.

- A) A válvula tricúspide encontra-se à esquerda da valva aórtica.
- B) A comissura anterolateral encontra-se à esquerda (às 9h) e a comissura posteromedial à direita (às 15h).
- C) Os escalopes A3 e P3 estão adjacentes ao apêndice do átrio esquerdo.
- D) A ecocardiografia tridimensional é mais acurada para análise da geometria da valva mitral por apresentar maior resolução espacial e temporal que a técnica bidimensional.
- E) A valva aórtica é orientada acima da valva mitral (às 12h) e suas válvulas não coronariana e coronariana direita relacionam-se com a cúspide anterior da valva mitral.

## QUESTÃO 6

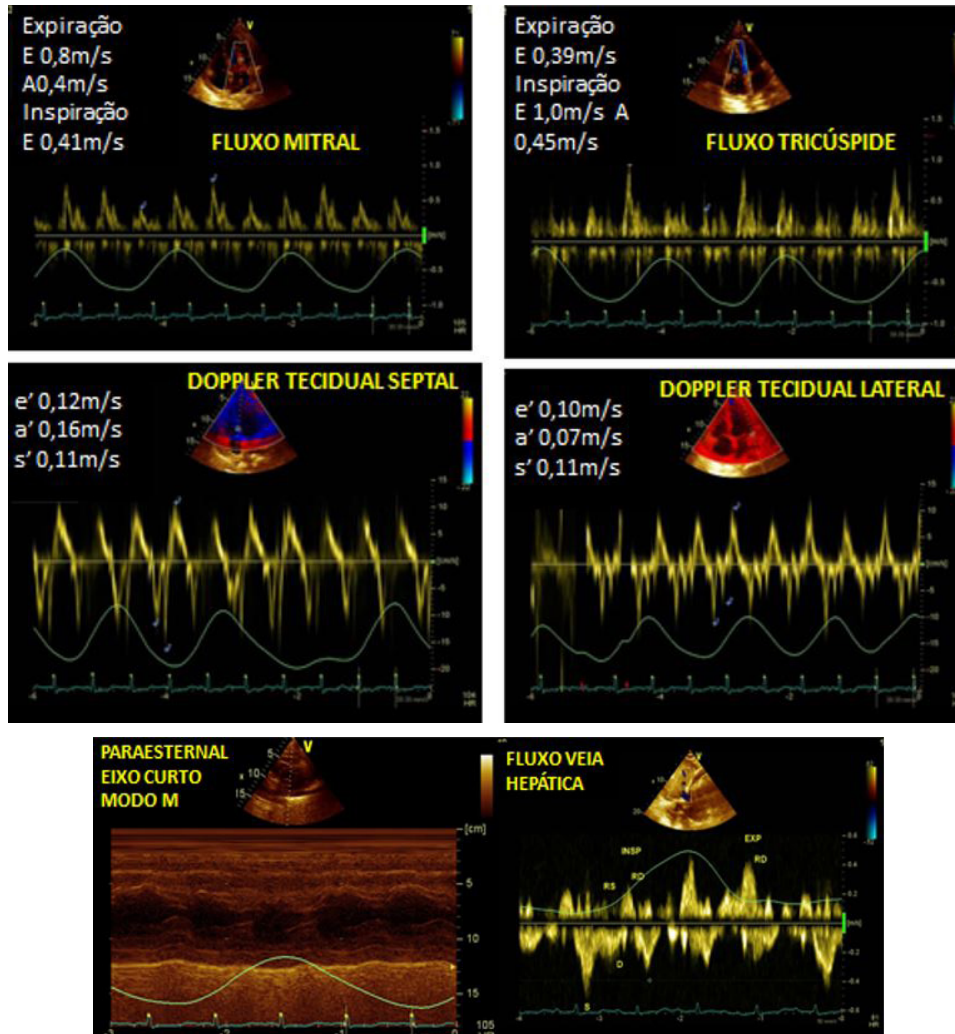
Paciente, 75 anos de idade, SC 1,8 cm<sup>2</sup>, portador de doença pulmonar obstrutiva crônica (DPOC), com dispneia a esforços menores e dor precordial atípica.

### Dados:

Vol AE/SC = 35 mL/m<sup>2</sup>.

Variação respiratória do influxo tricúspide = -156%

Variação do influxo mitral = 50%.



Considerando o vídeo e as imagens demonstradas, assinale a alternativa correta.

- A) Há sinais de pericardite constrictiva com provável miocardiopatia restritiva associada.
- B) O diagnóstico de pericardite constrictiva é improvável. Os achados são justificados pelo DPOC .
- C) Há sinais de pericardite constrictiva.
- D) Há sinais de pericardite efusiva constrictiva.
- E) Há sinais de miocardiopatia restritiva.

### QUESTÃO 7

Paciente, sexo feminino, 65 anos de idade, hipertensa, admitida no pronto-socorro com mal-estar e sudorese fria, evoluindo rapidamente com choque. PA 80 x 60 mmHg. Eletrocardiograma com inversão de T em parede inferior. Ausculta com sopro sistólico em foco mitral 2+/6+. Encaminhada para cateterismo cardíaco pela suspeita de infarto agudo do miocárdio. Na sala de hemodinâmica, a paciente foi entubada e foi solicitado ecocardiograma para afastar tamponamento cardíaco. O ecocardiograma transtorácico foi de difícil qualidade técnica, mas o ecocardiografista levantou uma suspeita, que foi confirmada pelo ecocardiograma transesofágico (ETE) realizado na sequência.

Com base nas informações e vídeos apresentados, assinale a alternativa correta a respeito dessa patologia.

- A) Essa complicação não guarda relação com o tamanho do infarto.
- B) A avaliação da gravidade da regurgitação mitral pelo jato do color Doppler é acurada nesse contexto e mostra que a insuficiência mitral não é acentuada.
- C) A ausculta cardíaca é compatível com a gravidade da regurgitação mitral.
- D) O mecanismo da regurgitação mitral é devido ao *tethering* do aparelho valvar mitral.
- E) O tamanho das cavidades esquerdas, nesse caso, reflete a gravidade da regurgitação mitral.

### QUESTÃO 8

Paciente do sexo masculino, 52 anos de idade, faz sessões de hemodiálise há 2 anos. Apresenta quadro de adinamia e febre há 1 semana.

Baseado no achado ecocardiográfico transesofágico demonstrado no vídeo, assinale a alternativa que apresenta o diagnóstico correto.

- A) Vegetações em valva aórtica nativa com insuficiência aórtica discreta.
- B) Vegetações em valva aórtica nativa e abscesso na parede da aorta.
- C) Vegetações em valva aórtica nativa e fístula.
- D) Vegetações em valva aórtica nativa e abscesso na interfibrosa mitroaórtica.
- E) Vegetações em valva aórtica nativa com perfuração.

### QUESTÃO 9

Um paciente, 65 anos de idade, em pré-operatório de cirurgia de próstata, hipertenso, diabético e dislipidêmico bem controlado, assintomático cardiovascular, é encaminhado para eco sob estresse com dobutamina para pesquisa de isquemia. PA repouso 130 x 80 mmHg e PA no pico do estresse 170 x 80 mmHg.

Com base nos vídeos de repouso e pico do estresse, assinale a alternativa que apresenta o diagnóstico correto.

- A) Teste positivo para isquemia em território de DA.
- B) Teste positivo para isquemia em território de CD.
- C) Teste positivo para isquemia em território de CX.
- D) Teste negativo para isquemia.
- E) Teste ineficaz para pesquisa de isquemia.

### QUESTÃO 10

Considerando o vídeo apresentado a seguir, assinale a alternativa incorreta.

- A) A regurgitação mitral é resultante do maior movimento sistólico da cúspide anterior em direção ao septo.
- B) O grau de obstrução é avaliado pelo gradiente médio obtido pelo Doppler contínuo na via de saída do ventrículo esquerdo.
- C) Há sinais de obstrução dinâmica da via de saída do ventrículo esquerdo.
- D) Nessa patologia, podem ocorrer anormalidades estruturais primárias do aparato valvar mitral, tais como hipertrofia e deslocamento anterior dos músculos papilares.
- E) A extensão da hipertrofia septal contribui para a geração da obstrução da via de saída do ventrículo esquerdo.

### QUESTÃO 11

Paciente do sexo feminino, 59 anos de idade, há 1 ano com queixa de dispneia progressiva, astenia e dor abdominal em hipocôndrio direito. Ao exame, apresentava PA 100 x 70 mmHg, FC 86 bpm, sopro sistólico regurgitativo de 2+/6+ em foco tricúspide, ascite, refluxo hepatojugular e edema de membros inferiores.

Com base nos vídeos apresentados, assinale a alternativa correta com relação a essa patologia.

- A) Caracteriza-se por placas fibróticas hiperecogênicas espessas, acometendo o ápice, a parede livre e o septo interventricular.
- B) Essa patologia não acomete as valvas mitral e tricúspide.
- C) Padrão restritivo de influxo tricúspide com tempo de desaceleração da onda E curto é um achado incomum.
- D) Essa patologia se caracteriza por acometimento exclusivo do ventrículo direito.
- E) As valvas semilunares são geralmente acometidas.



## QUESTÃO 12

Considere uma paciente, sexo feminino, 35 anos de idade, em IC CF II.

Com base nos dados e vídeos apresentados a seguir, assinale a alternativa correta.

### Dados:

SC: 1,5 cm<sup>2</sup>

PA: 110 x 60 mmHg

DDFVE: 53 mm

DSFVE: 39 mm

FEVE: (Simpson) 63%

Vol AE/SC = 45 mL/m<sup>2</sup>

- A) As alterações anatômicas na valva mitral pressupõem uma insuficiência mitral acentuada devido à presença de *flail*.
- B) Há preditores anatômicos favoráveis à plastia mitral, uma vez que só há acometimento do segmento P1 do folheto posterior.
- C) A presença de FEVE preservada demonstra que a função contrátil do VE está preservada.
- D) Ecocardiograma transesofágico não é necessário para o planejamento cirúrgico.
- E) O orifício regurgitante efetivo pelo método de PISA deve ser utilizado, nesse caso, para uma avaliação mais acurada da gravidade.

## QUESTÃO 13

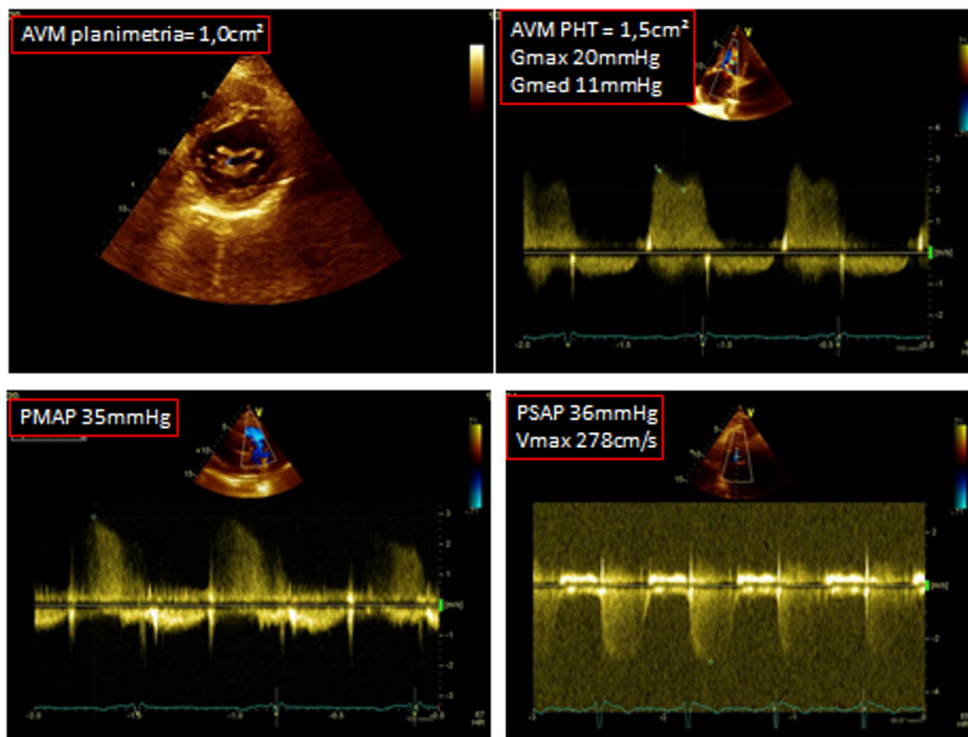
Paciente, sexo feminino, 45 anos de idade, com dispneia a grandes esforços. O caso é discutido em uma reunião de *Heart Team*.

### Dados:

PA: 110 x 60 mmHg

FC: 80 bpm

Volume AE/SC: 51 mL/m<sup>2</sup>



Com base nos vídeos e nos dados apresentados, assinale a alternativa correta.

- A) Quando há discrepância entre os métodos utilizados para quantificar a gravidade da estenose mitral, o gradiente transvalvar mitral médio é mais confiável.
- B) Acometimento comissural assimétrico aumenta o risco de insuficiência mitral após valvuloplastia mitral por balão.
- C) Eco sob estresse com exercício pode auxiliar na tomada de decisão, nesse caso.
- D) Fusão comissural é um achado exclusivo de etiologia reumática.
- E) Não há hipertensão pulmonar nesse caso.

### QUESTÃO 14

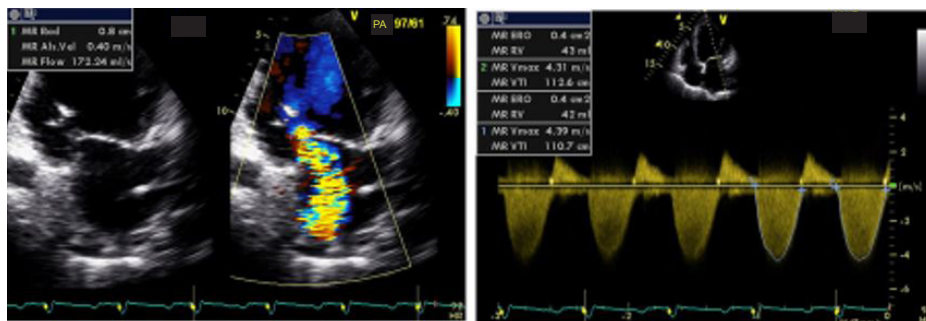
Paciente transplantado cardíaco há 5 meses foi submetido a biópsia endomiocárdica de rotina. Ecocardiograma foi realizado logo após a biópsia.

Com base nos vídeos apresentados a seguir, assinale a alternativa correta.

- A) A regurgitação tricúspide é secundária à dilatação de câmaras direitas.
- B) Observa-se um *flail* do folheto septal da valva tricúspide devido à ruptura de cordoalha.
- C) A gravidade da regurgitação tricúspide pode ser corretamente avaliada pela área do jato regurgitante.
- D) Nesse caso, a área do átrio direito é uma medida que pode ser utilizada para avaliar a gravidade da regurgitação tricúspide.
- E) Dado a sua gravidade, o jato da regurgitação tricúspide pode levar à reversão do componente diastólico do fluxo venoso hepático.

### QUESTÃO 15

Paciente com quadro de dispneia progressiva há 3 semanas após dor torácica, exame físico com sopro sistólico 3+/6+ em área mitral e PA 97 x 61 mmHg. Realizado ecocardiograma no pronto-atendimento que mostrou as imagens e o vídeo a seguir.



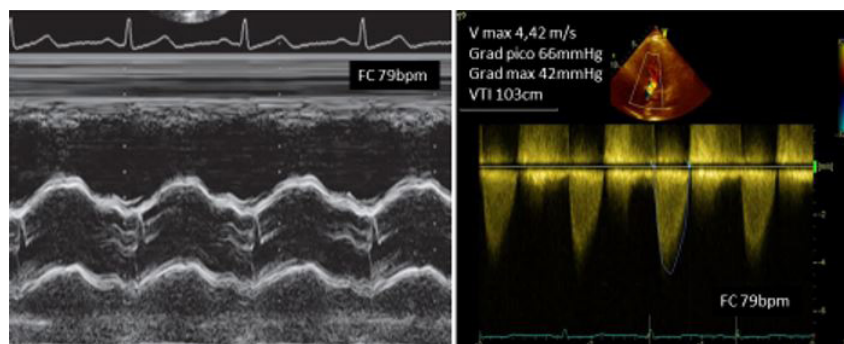
A respeito do mecanismo da regurgitação mitral, assinale a alternativa correta.

- A) Carpentier tipo IIIa, e a curva do Doppler contínuo sugere pressão elevada no átrio esquerdo.
- B) Carpentier tipo IIIa, e a curva do Doppler contínuo sugere pressão normal no átrio esquerdo.
- C) Carpentier tipo IIIb, e a regurgitação está superestimada pela baixa pressão arterial.
- D) Carpentier tipo IIIb, e a curva do Doppler contínuo sugere pressão normal no átrio esquerdo.
- E) Carpentier tipo IIIb, e a curva do Doppler contínuo sugere pressão elevada no átrio esquerdo.

### QUESTÃO 16

Considere um paciente, sexo masculino, 35 anos de idade, sem comorbidades, com dispneia a grandes esforços e sopro sistólico 4+/6+ em borda esternal esquerda. Pulsos simétricos nos 4 membros. PA 130 x 60 mmHg em membro superior direito.

Observe as imagens e o vídeo a seguir e assinale a alternativa que apresenta o diagnóstico correto.



- A) Cardiomiopatia hipertrófica do tipo septal assimétrica (com acometimento de 1 segmento), forma obstrutiva.
- B) Estenose supervalvar aórtica acentuada.
- C) Estenose subvalvar aórtica acentuada.
- D) Septo sigmoide com gradiente intraventricular significativo.
- E) Estenose valvar aórtica acentuada.

### QUESTÃO 17

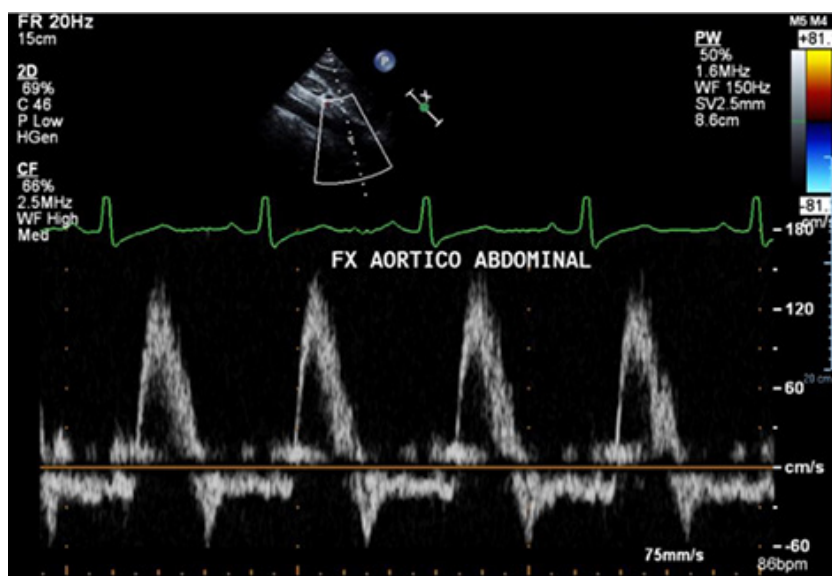
Considere um paciente recém-nascido de parto normal, sem intercorrências, apresentando cianose discreta e desconforto respiratório no quarto dia de vida. Ao exame físico, saturação de  $O_2$ : 95%, taquidispneia moderada, RCR 2T, B2 única, sopro sistólico 2+/6+ em BEEM, fígado a 3,5 cm do RCD, pulsos com boa amplitude.

Após analisar as imagens do vídeo a seguir, assinale a alternativa correta.

- A) A conexão atrioventricular é biventricular.
- B) A diferenciação entre a valva tricúspide e a mitral é facilmente reconhecida no plano apical quatro câmaras.
- C) Há concordância ventriculoarterial e discordância atrioventricular.
- D) Há desalinhamento entre os septos atrial e ventricular.
- E) A associação de estenose ou insuficiência de uma das valvas atrioventriculares é rara.

### QUESTÃO 18

Considere que um paciente de 3 meses de vida veio ao pronto-socorro realizar ecocardiograma. A mãe relata choro às mamadas, sudorese noturna e “respiração ofegante”. Sopro sistólico em foco pulmonar. Pulsos amplos. Realizado ecocardiograma transtorácico. Analise a imagem e o vídeo a seguir.



Assinale a alternativa que apresenta a causa mais provável para os sintomas relatados.

- A) Persistência do canal arterial.
- B) Janela aortopulmonar.
- C) Origem anômala de coronária esquerda do tronco pulmonar.
- D) Comunicação interventricular duplamente relacionada.
- E) Colaterais sistêmico-pulmonares.



### QUESTÃO 19

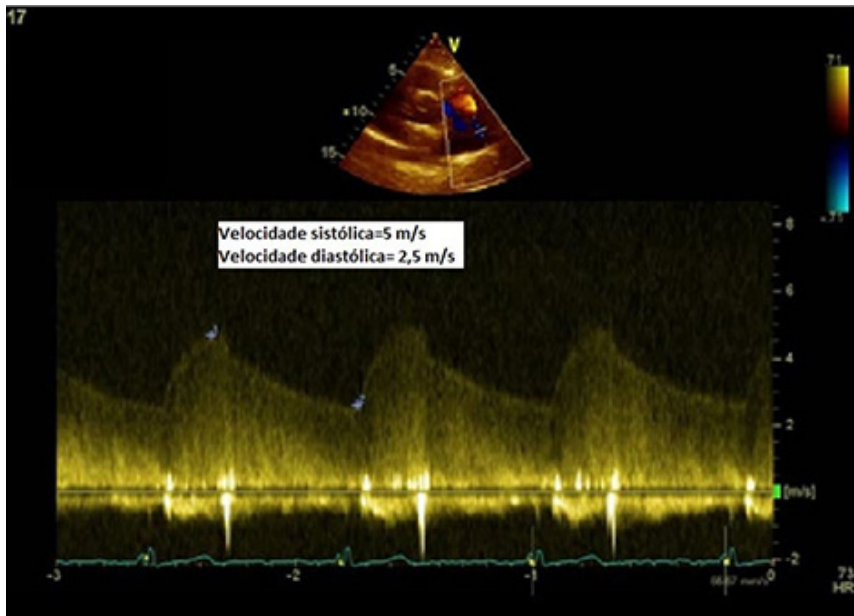
Sobre a cardiopatia apresentada no vídeo a seguir, assinale a alternativa correta.

- A) É essencial a avaliação do volume do ventrículo esquerdo, pois essa cardiopatia frequentemente está associada a ventrículo esquerdo hipoplásico.
- B) Ocorre por substituição das células miocárdicas por tecido fibrogorduroso e afilamento da via de saída do ventrículo direito.
- C) Embriologicamente é resultado da delaminação incompleta das cúspides da valva tricúspide com grau de deslocamento da valva em direção apical em no mínimo 8 mm/m<sup>2</sup>.
- D) Não tem impacto no desenvolvimento do pulmão fetal.
- E) Essa cardiopatia não pode estar associada à transposição corrigida de grandes artérias.

### QUESTÃO 20

Considere que um paciente, de 45 anos de idade, assintomático, veio para realizar primeiro ecocardiograma para investigação de sopros. PA durante o exame 120 x 60 mmHg.

Após analisar a imagem e o vídeo a seguir, assinale a alternativa correta.



- A) Trata-se de uma coarctação da aorta discreta.
- B) Trata-se de uma miocardiopatia dilatada provavelmente secundária à origem anômala de coronária.
- C) A pressão sistólica pulmonar pode ser estimada em aproximadamente 20 mmHg.
- D) Pode-se estimar que o paciente tenha hipertensão pulmonar grave.
- E) A pressão pulmonar não pode ser estimada por ausência de refluxo tricúspide.

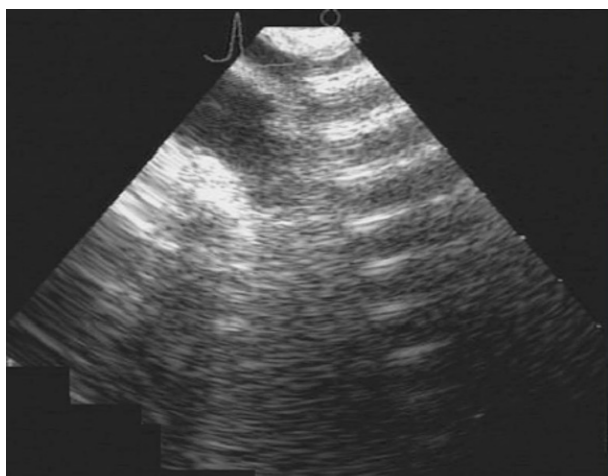
**QUESTÃO 21**

A respeito dos conceitos do ultrassom, assinale a alternativa correta.

- A) O transdutor de menor frequência (2 – 4 MHz) emite ondas de maior comprimento que têm maior penetração, porém, menor resolução espacial.
- B) O aumento na frequência do transdutor melhora a resolução proximal e leva à menor atenuação nas estruturas distais.
- C) Frequências harmônicas melhoram a resolução lateral e axial e reduzem os artefatos.
- D) Ao aumentar a profundidade da imagem, pode-se melhorar a resolução axial.
- E) A velocidade de propagação da onda em determinado meio varia de acordo com o comprimento da onda e a frequência.

**QUESTÃO 22**

Analisar a imagem a seguir.



Assinale a alternativa que apresenta o artefato representado na imagem.

- A) Reverberação.
- B) Artefato de largura do feixe.
- C) Refração.
- D) Efeito cometa.
- E) Efeito sombra.

**QUESTÃO 23**

A respeito do prolapso de valva mitral, assinale a alternativa correta.

- A) É classificado como tipo I pelo critério de Carpentier.
- B) Requer a presença de degeneração mixomatosa para o seu diagnóstico.
- C) Ao ecocardiograma transtorácico bidimensional, na incidência obtida pelo paraesternal eixo curto, os segmentos A1 e P1 estão à direita.
- D) O número de segmentos acometidos não interfere no sucesso da plastia.
- E) A dilatação do anel não interfere no resultado da plastia.

**QUESTÃO 24**

A respeito da quantificação das câmaras cardíacas, assinale a alternativa correta.

- A) Os cálculos de volume derivados de medidas lineares são acurados.
- B) Os volumes do ventrículo esquerdo calculados pelo método de Simpson tendem a ser menores do que aqueles obtidos pela ecocardiografia tridimensional.
- C) Na miocardiopatia hipertrófica, a massa deve ser calculada a partir do modo M do paraesternal eixo curto guiado pela imagem de bidimensional.
- D) A fração de ejeção do ventrículo esquerdo obtida pelo método de Simpson pode detectar disfunção miocárdica precoce.
- E) A ecocardiografia bidimensional permite uma quantificação mais acurada dos volumes ventriculares porque não depende de inferências geométricas.

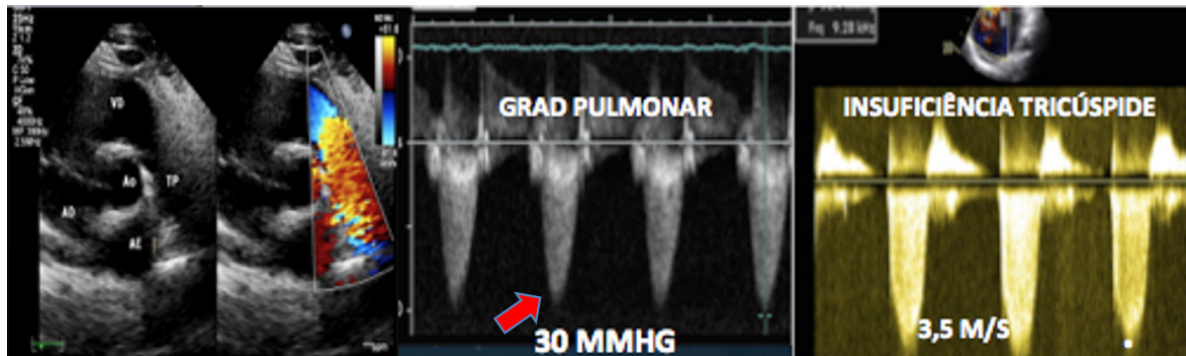
**QUESTÃO 25**

A respeito dos princípios físicos do Doppler, assinale a alternativa correta.

- A) O ângulo Doppler é o ângulo entre a direção do fluxo e o eixo central do transdutor.
- B) A *vena contracta* sofre intensa variação quando realizado o ajuste do limite de Nyquist.
- C) O efeito Doppler se refere à mudança no formato da onda sonora refletida por um alvo móvel.
- D) O mapeamento do fluxo colorido é baseado nos princípios do Doppler pulsado.
- E) O “fluxo laminar” em um vaso significa que as velocidades são iguais em qualquer local do vaso.

### QUESTÃO 26

Considere que um paciente de 25 anos de idade com estenose valvar pulmonar, realizou ecocardiograma transtorácico, que evidenciou a situação apresentada nas imagens a seguir.



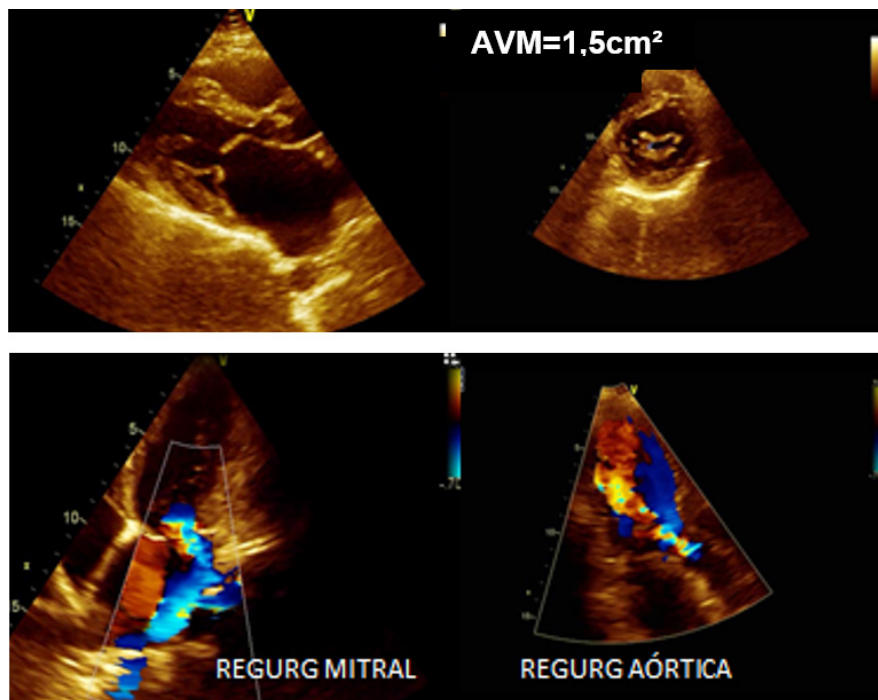
**Dados:** Pressão atrial direita: 15 mmHg

A partir dos dados e parâmetros descritos nas imagens, é correto afirmar:

- A) A pressão sistólica arterial pulmonar é 30 mmHg maior que a pressão sistólica ventricular direita.
- B) A pressão sistólica arterial pulmonar é de 34 mmHg.
- C) A pressão sistólica ventricular direita é 45 mmHg maior que a pressão sistólica máxima da artéria pulmonar.
- D) A pressão sistólica arterial pulmonar é de 94 mmHg.
- E) A pressão sistólica arterial pulmonar é de 64 mmHg.

### QUESTÃO 27

Analise as imagens a seguir.

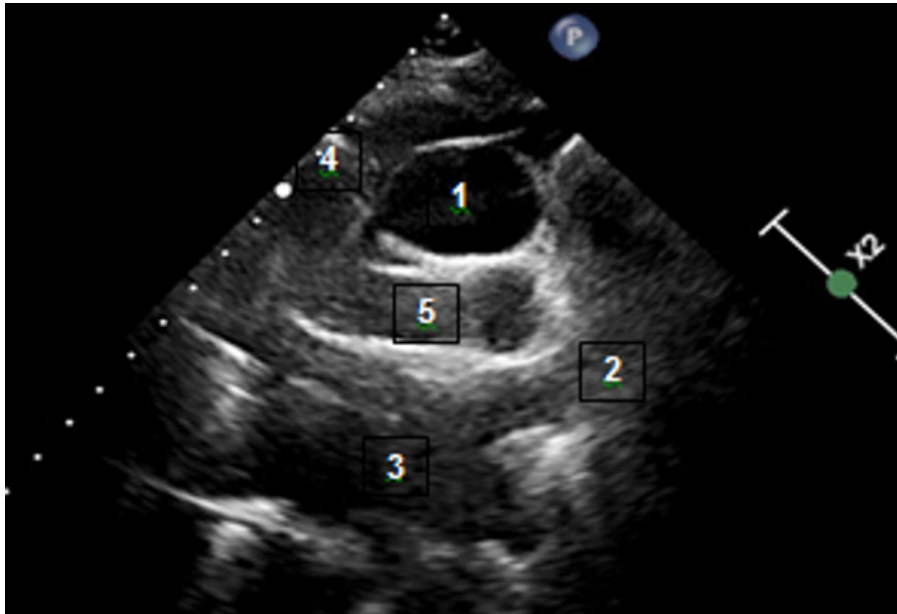


Em relação às imagens apresentadas, são métodos que podem ser utilizados para quantificação da gravidade da regurgitação mitral, exceto:

- A) Equação de continuidade utilizando o Doppler da via de saída do ventrículo esquerdo (VSVE).
- B) Equação de continuidade utilizando o Doppler da via de saída do ventrículo direito (VSVD) se tecnicamente factível.
- C) Diâmetro da *vena contracta*.
- D) PISA.
- E) Área da *vena contracta* ao tridimensional.

### QUESTÃO 28

Analise a imagem apresentada a seguir.

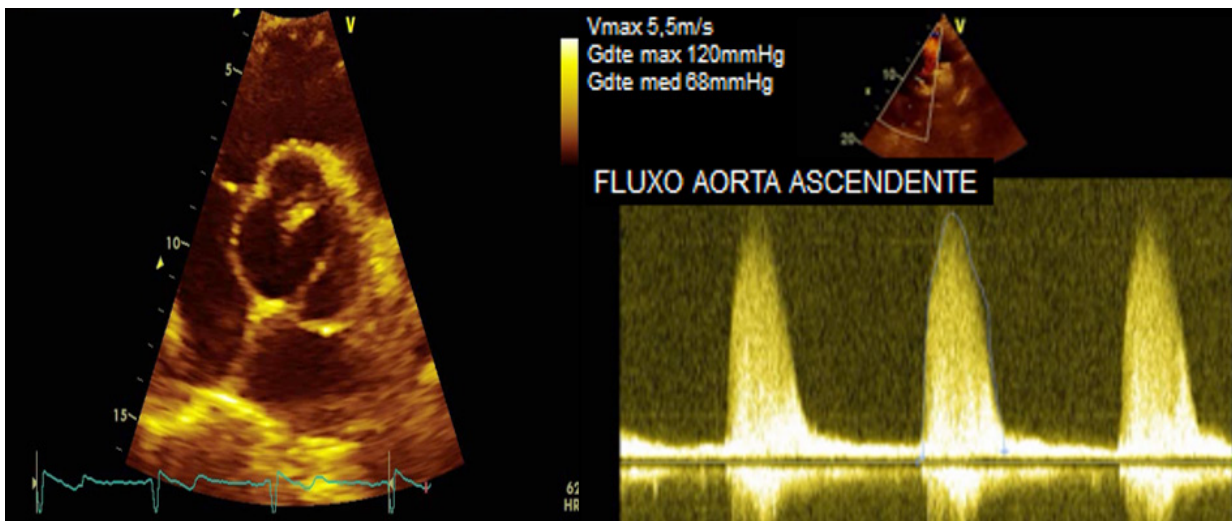


Na imagem apresentada, de um indivíduo normal, obtida pela janela supraesternal, identifique a estrutura assinalada incorretamente.

- A) 1. Aorta.
- B) 2. Veia pulmonar.
- C) 3. Átrio esquerdo.
- D) 4. Veia cava superior.
- E) 5. Ramo esquerdo da artéria pulmonar.

### QUESTÃO 29

Estão associadas à patologia demonstrada nas imagens a seguir, exceto:

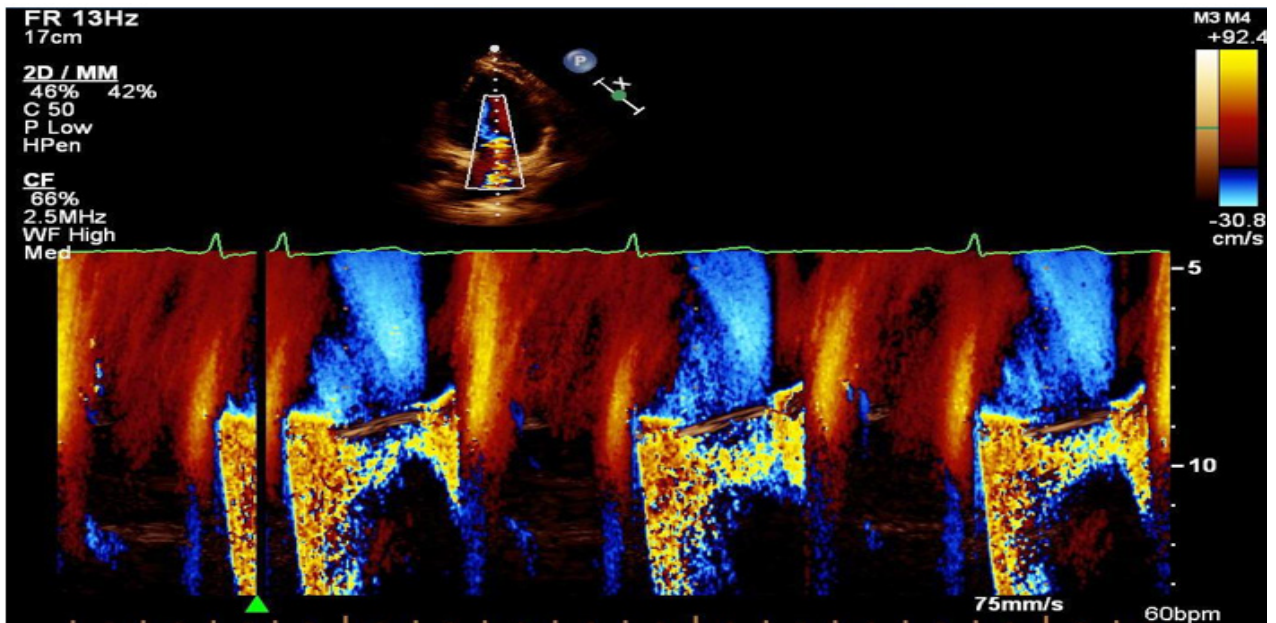


- A) Coarctação de aorta.
- B) Estenose subaórtica.
- C) Prolapso de valva mitral.
- D) Defeitos do septo atrial e septo ventricular.
- E) Síndrome de Ehlers-Danlos



### QUESTÃO 30

Analise a imagem a seguir.



Na situação apresentada, assinale a alternativa correta quanto à quantificação da gravidade.

- A) O orifício regurgitante efetivo (ORE) calculado pelo método de PISA bidimensional tem limitações para quantificar a gravidade da regurgitação.
- B) O método da *vena contracta* bidimensional é mais indicado que o PISA, nessa situação.
- C) A medida da área da *vena contracta* ao eco tridimensional (3D) com color é o método de escolha.
- D) O método volumétrico é o menos indicado nessa situação.
- E) Esse padrão sugere que a regurgitação é de grau acentuado.

### QUESTÃO 31

Considere que um paciente, sexo masculino, 86 anos de idade, apresenta falta de ar progressiva e um episódio de perda de consciência. Um ecocardiograma é realizado, apresentando os seguintes resultados:

Velocidade transaórtica máxima = 4,2 m / s

VTI transaórtica = 105 cm

VTI VSVE = 19 cm

Diâmetro VSVE = 2,1 cm

Considerando as informações anteriores, qual é a área valvar aórtica aproximada?

- A) 0,4 cm<sup>2</sup>.
- B) 0,5 cm<sup>2</sup>.
- C) 0,6 cm<sup>2</sup>.
- D) 0,7 cm<sup>2</sup>.
- E) 0,8 cm<sup>2</sup>.



### QUESTÃO 32

Referente à avaliação ecocardiográfica de pacientes com suspeita de endocardite infecciosa (EI), assinale a alternativa incorreta.

- A) Excrescências de *Lambli* podem ser confundidas com vegetações infecciosas na avaliação ecocardiográfica de valvas nativas.
- B) Filamentos protéticos (*strands*) podem ser confundidos com vegetações infecciosas na avaliação ecocardiográfica de próteses mecânicas.
- C) Deiscência parcial de prótese valvar deve alertar para investigação de endocardite infecciosa mesmo na ausência da demonstração de vegetações.
- D) Um estudo ecocardiográfico transesofágico no final da fase de terapia antimicrobiana para EI não complicada é recomendado como base para comparações futuras.
- E) O ecocardiograma transtorácico pode ser suficiente nos casos em que a suspeita clínica de endocardite é baixa e os resultados laboratoriais, negativos.

### QUESTÃO 33

Em relação ao estudo ecocardiográfico transesofágico, são consideradas contraindicações absolutas, exceto:

- A) Estenose esofágica.
- B) Perfuração esofágica.
- C) Sangramento ativo do trato gastrointestinal superior.
- D) Varizes esofágicas.
- E) Divertículo esofágico.

### QUESTÃO 34

Em relação ao estudo ecocardiográfico do envolvimento cardíaco tumoral, assinale a alternativa incorreta.

- A) Os tumores que mais comumente dão metástase para o coração são originários do pulmão e da mama.
- B) Nos casos de linfomas e melanomas, o envolvimento pericárdico é mais comum que o miocárdico.
- C) O tumor carcinoide metastático pode levar à retração e redução da mobilidade da valva tricúspide.
- D) O fibroelastoma papilar aparece mais comumente, ao estudo ecocardiográfico, como uma pequena massa aderida na face atrial da valva mitral e na face ventricular da valva aórtica.
- E) Os tumores cardíacos metastáticos são bem mais comuns do que os primários.

### QUESTÃO 35

Considere que um paciente de 25 anos de idade, sexo masculino, sem antecedentes de doenças pré-existentes, foi internado para investigação de um quadro de isquemia cerebral transitória. Solicitado ecocardiograma transtorácico (ETT) convencional, que não revelou anormalidades significativas. Após a realização do Doppler transcraniano, que demonstrou pequeno *shunt* direito-esquerdo, foi indicado um ecocardiograma transesofágico bidimensional (ETE) sob sedação com fentanil e midazolam e uso endovenoso de solução salina agitada. Esse exame não evidenciou *shunt* transeptal atrial. Inconformado, o médico assistente solicitou um novo ETT com infusão venosa de solução salina agitada (idêntica à utilizada no ETE) e manobra de Valsalva, que demonstrou a passagem de mínimo *shunt* direito-esquerdo.

Com base nesse relato, pode-se afirmar:

- A) Um ETE tridimensional tem uma sensibilidade maior que o bidimensional na detecção do *shunt* direito-esquerdo.
- B) O ETT foi mal realizado, pois ele possui uma sensibilidade maior que o ETE na detecção do *shunt* direito-esquerdo.
- C) A sedação realizada no ETE pode ter influenciado a não detecção do *shunt* direito-esquerdo.
- D) Durante a realização do ETE, foi utilizada uma quantidade insuficiente da solução salina.
- E) Não haveria a necessidade de se repetir o ETT, pois o Doppler transcraniano já havia fornecido o diagnóstico.

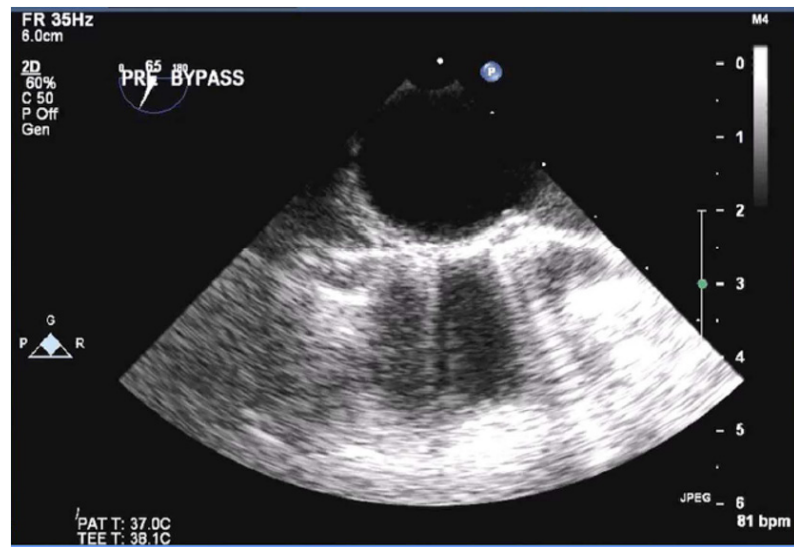
### QUESTÃO 36

Sobre a medida do índice de volume do átrio esquerdo na prática diária, assinale a alternativa incorreta.

- A) O índice de volume do átrio esquerdo tem melhor valor para prever desfechos clínicos que a medida linear.
- B) Os volumes absolutos do átrio esquerdo obtidos por ecocardiografia 2D são menores do que os obtidos pela tomografia computadorizada ou pela ressonância magnética cardíaca.
- C) O aumento do átrio esquerdo está relacionado às condições cardiovasculares associadas à idade.
- D) A diferença de gênero encontrada no volume absoluto do átrio esquerdo deve-se à diferença no tamanho corporal entre homens e mulheres.
- E) O traçado endocárdico deve ser realizado na interface sangue-tecido e deve incluir o apêndice atrial esquerdo e a veia pulmonar superior direita em sua cavidade.

### QUESTÃO 37

Um ecocardiograma transesofágico, durante a cirurgia de revascularização do miocárdio e plastia mitral, com o paciente em condições hemodinâmicas estáveis, apresentou a imagem a seguir. O anestesista solicitou a presença do médico ecocardiografista na sala para interpretação da imagem a seguir.

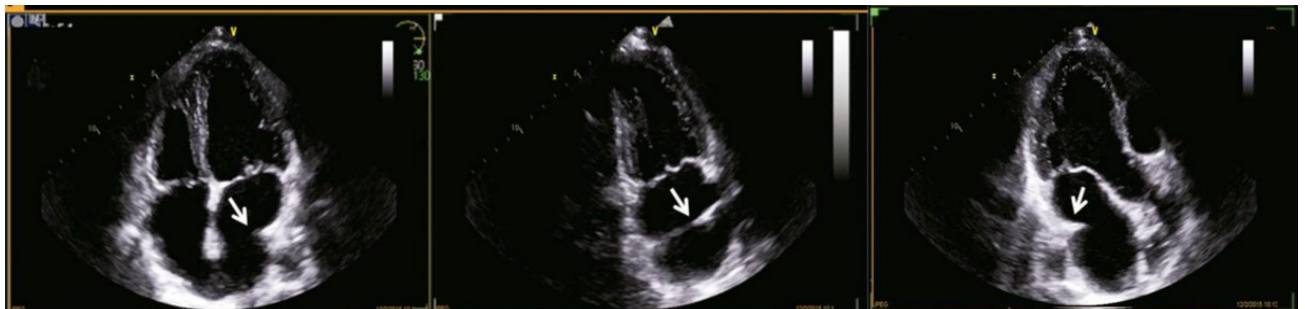

Considerando esse caso clínico, pode-se afirmar que se trata da(de)

- A) hematoma de parede causado pela canulação para perfusão.
- B) veia cava superior, que está muito dilatada, com trombo ou estase importante no seu interior.
- C) grande trombo na artéria pulmonar direita.
- D) artefato do tipo imagem em espelho.
- E) pseudoaneurisma aórtico.

### QUESTÃO 38

As imagens a seguir foram obtidas em um paciente após transplante cardíaco.

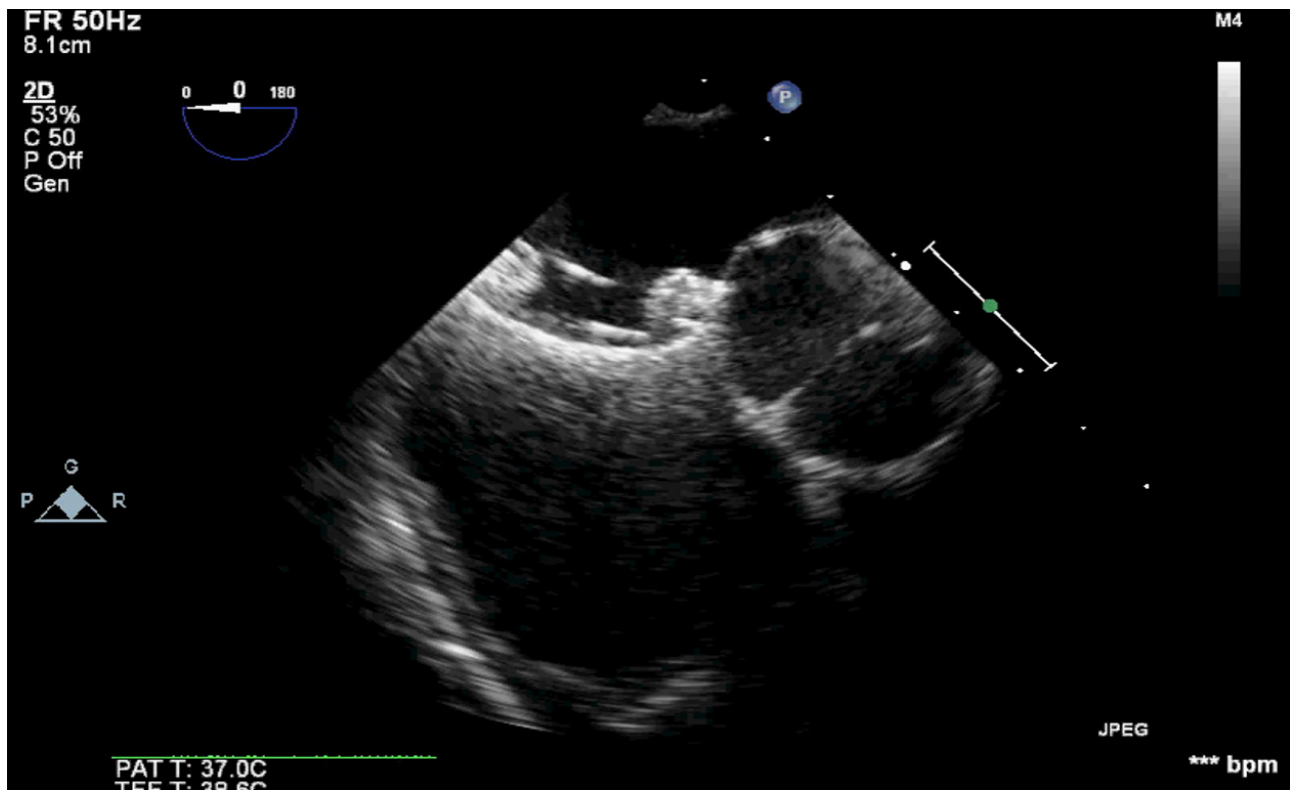


Sobre a estrutura apontada pelas setas, o diagnóstico mais provável é

- A) *Cor triatriatum*.
- B) trombo em átrio esquerdo.
- C) *Crista Terminalis*.
- D) compressão extrínseca.
- E) linha de sutura entre o átrio do doador e do receptor.

### QUESTÃO 39

A imagem a seguir apresenta um ecocardiograma transesofágico durante um fechamento de CIA com transdutor posicionado no esôfago superior.



São contraindicações a esse tipo de procedimento, exceto:

- A) Drenagem anômala pulmonar parcial.
- B) Borda anterossuperior (próximo à aorta) medindo 2 mm.
- C) Borda anteroinferior (próximo às valvas atrioventriculares) medindo 3 mm.
- D) Trombo intracardíaco.
- E) Hipertensão pulmonar importante.

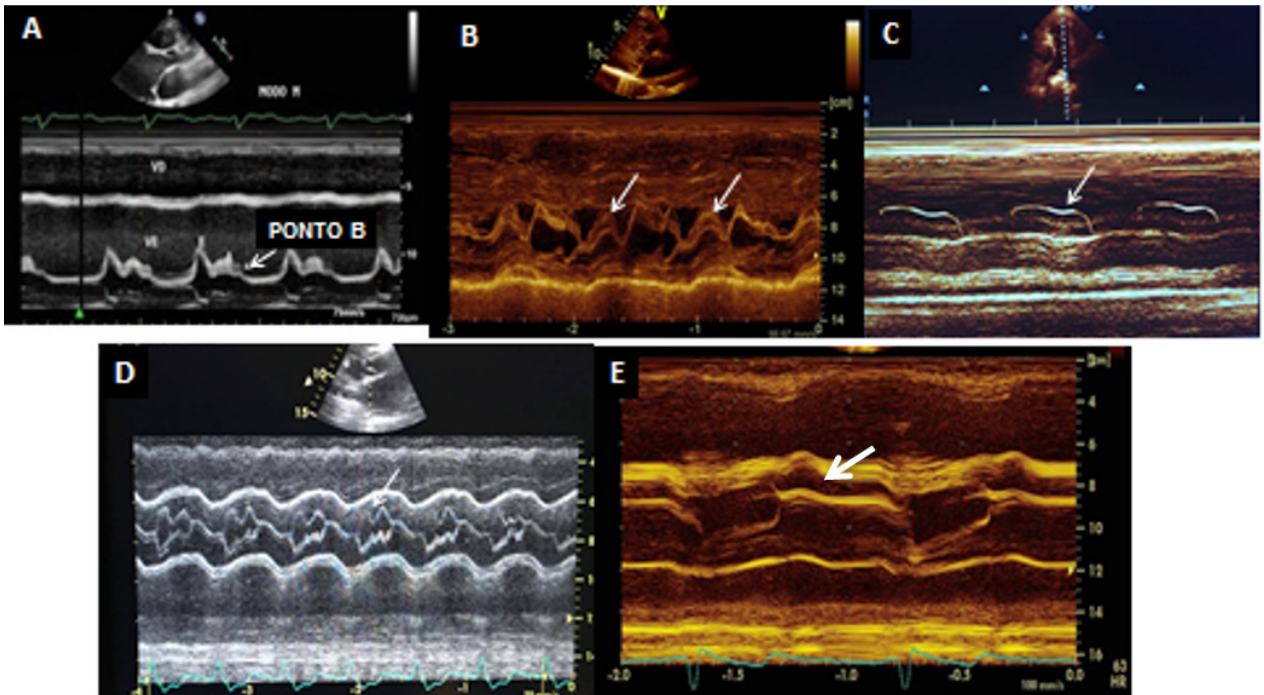
### QUESTÃO 40

Qual é o método menos indicado na aferição da área do orifício valvar mitral após valvuloplastia por balão, na estenose mitral, no pós-procedimento imediato?

- A) Equação de continuidade.
- B) PHT.
- C) Planimetria pelo 2D.
- D) Método de PISA.
- E) Planimetria pelo 3D.

#### QUESTÃO 41

Em relação à avaliação ecocardiográfica pelo modo unidimensional (modo M), analise as alterações sinalizadas nas imagens a seguir.



A partir das informações apresentadas nas imagens, assinale a alternativa incorreta.

- A) O ponto B, demonstrado na figura A, fica mais evidente em situações em que a pressão diastólica final do ventrículo esquerdo está aumentada.
- B) A duração e o grau de movimento anterior sistólico da valva mitral (demonstrado na figura B), na cardiomiopatia hipertrófica, se correlacionam com a gravidade da obstrução intraventricular.
- C) A ausência do entalhe telessistólico no modo M da valva pulmonar, ou ausência da onda a (demonstrado na figura C), é sinal indicativo de hipertensão pulmonar.
- D) O fechamento mesossistólico da valva aórtica ao modo M (demonstrado na figura D) é um sinal específico de cardiomiopatia hipertrófica não obstrutiva.
- E) A alteração demonstrada no modo M da valva aórtica, na figura E, alerta para a possibilidade de valva aórtica bivalvular.

#### QUESTÃO 42

Em relação à displasia arritmogênica do ventrículo direito, é correto afirmar:

- A) É uma doença que acomete exclusivamente o segmento apical do ventrículo direito.
- B) As alterações estruturais miocárdicas visualizadas pelos métodos de imagem ocorrem precocemente na história natural da doença.
- C) A variação fracional da área do ventrículo direito  $\leq 33\%$  é um critério maior quando associada à presença de acinesia regional, discinesia ou aneurisma do ventrículo direito.
- D) O envolvimento do ventrículo esquerdo é raro.
- E) É uma doença autossômica recessiva e deve ser rastreada em parentes de primeiro grau.

### QUESTÃO 43

Analise o caso clínico a seguir.

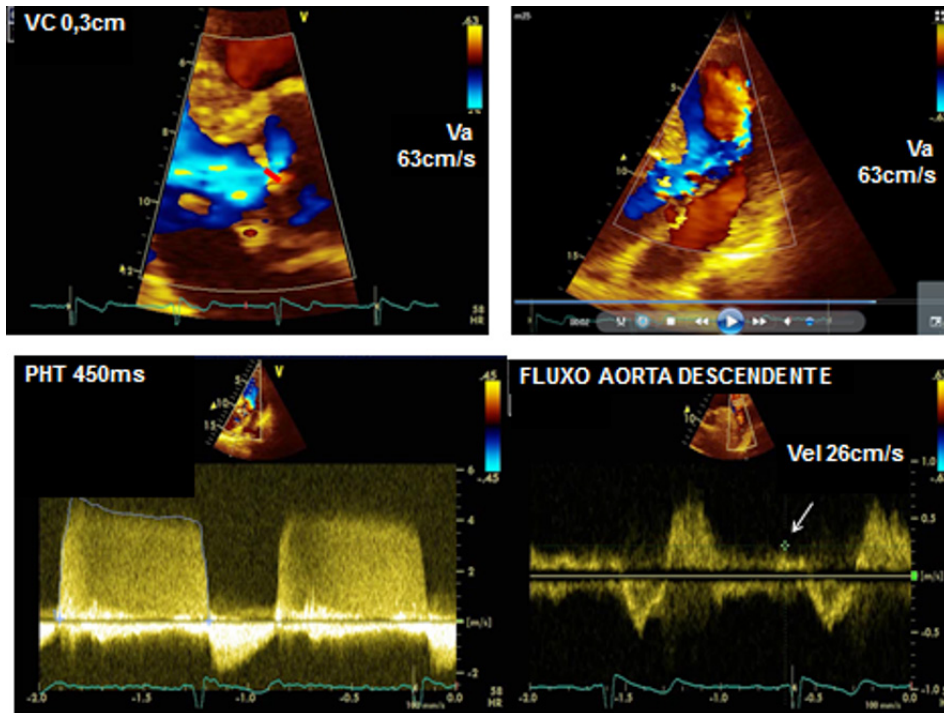
Paciente do sexo masculino, 65 anos de idade, assintomático cardiovascular, é encaminhado para avaliação ecocardiográfica de regurgitação aórtica.

**Dados:**

PA: 110 x 40 mmHg

FC: 60 bpm

FEVE: 60% (Simpson)



Considerando os dados e as imagens apresentados, é correto afirmar:

- A) A *vena contracta*, demonstrada na janela paraesternal longitudinal, não foi obtida de forma tecnicamente correta.
- B) A área do jato regurgitante tem pouca correlação com a gravidade da regurgitação.
- C) O valor taxa de desaceleração do jato ao Doppler contínuo (PHT), medida nesse paciente, é suficiente para excluir a possibilidade de a regurgitação aórtica ser acentuada.
- D) Refluxo holodiastólico na aorta torácica descendente é um achado que só ocorre na regurgitação aórtica.
- E) Na regurgitação aórtica, uma fração de ejeção do ventrículo esquerdo (FEVE) = 60% alerta para a presença de disfunção ventricular.

### QUESTÃO 44

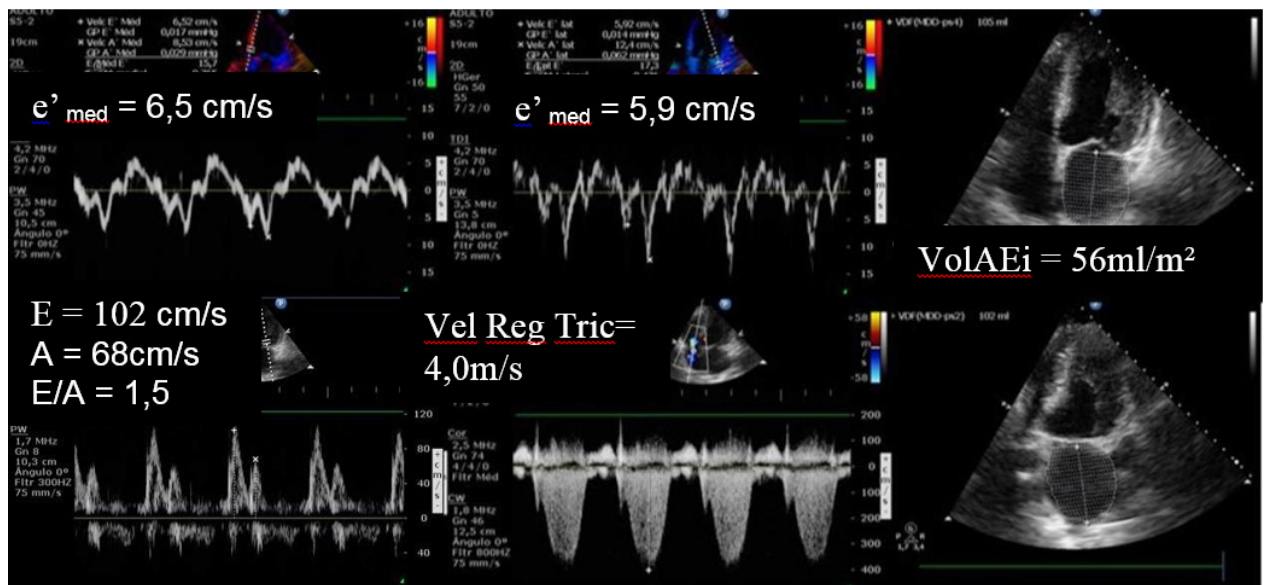
Sobre os métodos ecocardiográficos de avaliação da função do ventrículo direito (VD), é correto afirmar:

- A) A variação fracional da área do VD tem boa correlação com a fração de ejeção pela RNM.
- B) A velocidade de pico sistólico do anel tricúspide avaliado pelo Doppler tecidual ( $s'$ ) e o TAPSE são os métodos de escolha para avaliação da função global do VD após toracotomia e no transplante cardíaco.
- C) O índice de performance miocárdica do ventrículo direito obtido pelo Doppler tecidual é bastante confiável mesmo quando a pressão no átrio direito estiver elevada.
- D) O *strain* longitudinal do VD obtido pelo *speckle tracking* é o método de escolha para avaliação da função sistólica em pacientes arrítmicos e taquicárdicos.
- E) A fração de ejeção pelo método 3D é independente da pré e pós-carga.



### QUESTÃO 45

Interprete os dados a seguir apresentados, de um paciente do sexo masculino, 45 anos de idade, hipertenso, com dispneia a esforços moderados e FEVE preservada. PA: 120 x 80 mmHg; FC: 70 bpm.

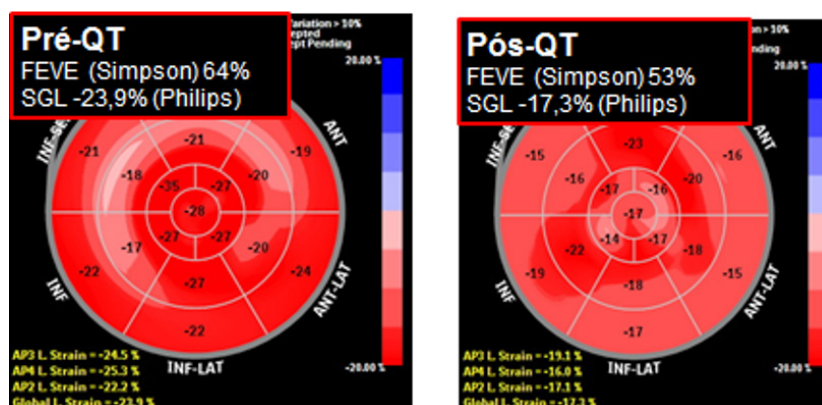


Assinale a alternativa correta quando à disfunção diastólica.

- Pode ser classificada como Grau I, com pressão atrial esquerda normal.
- Pode ser classificada como Grau II, com pressão atrial esquerda elevada.
- Pode ser classificada como Grau III, com pressão atrial esquerda elevada.
- Pode ser classificada como indeterminada.
- Um teste de estresse diastólico deve ser indicado para o diagnóstico correto da disfunção diastólica, nesse caso.

### QUESTÃO 46

Paciente de 56 anos de idade, sexo feminino, com câncer de mama, sem outras comorbidades, foi mastectomizada e submetida à quimioterapia com antraciclina. Após 2 meses do término da quimioterapia, permanece assintomática. PA: 120 x 80 mmHg; FC: 94 bpm. FEVE e *Strain Global Longitudinal* (SGL), ao ecocardiograma 2D pré e pós-quimioterapia (QT) estão a seguir demonstradas.

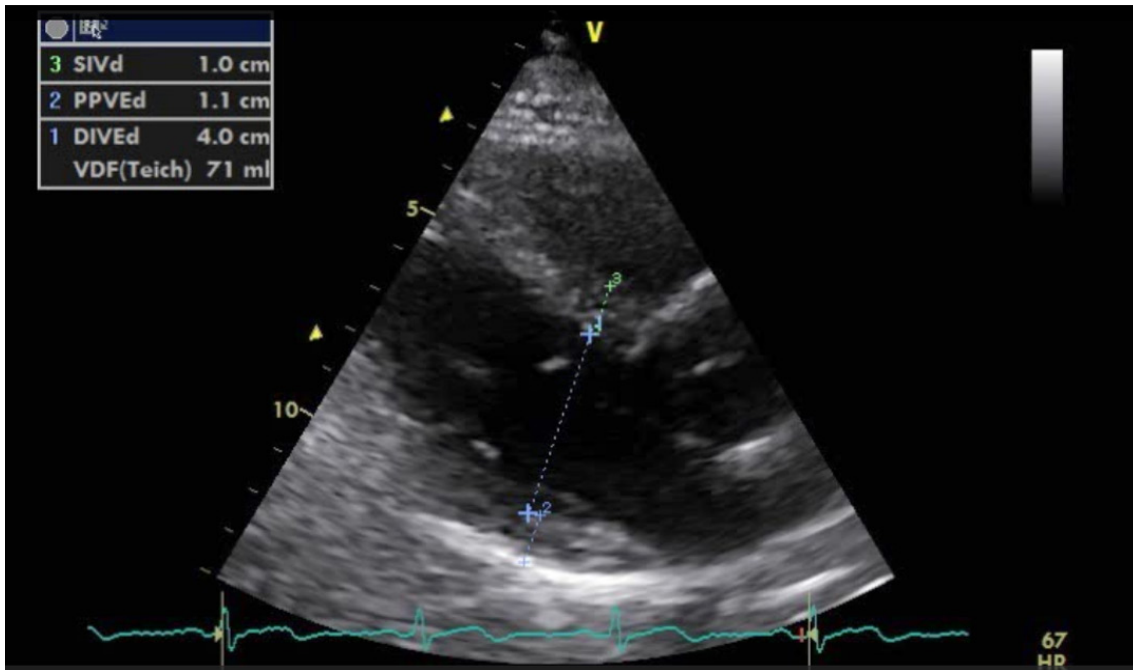


Como esses achados podem ser interpretados para orientar o caso?

- Há sinais definitivos de cardiotoxicidade.
- É necessário o acompanhamento precoce e seriado desses achados dado o alto risco de cardiotoxicidade.
- Para poder excluir a possibilidade de cardiotoxicidade, o estudo deve ser analisado em conjunto com o Doppler transmitral e tecidual.
- Para considerar a possibilidade de cardiotoxicidade, o estudo deve ser analisado em conjunto com a dosagem de CKMB.
- Pode-se excluir cardiotoxicidade, uma vez que as variações dos valores de fração de ejeção e *strain* são inerentes à variabilidade desses métodos e ainda estão dentro dos limites de normalidade.

### QUESTÃO 47

Considere uma paciente do sexo feminino, 25 anos de idade, hipertensa com  $SC = 2,0 \text{ m}^2$ , massa muscular do ventrículo esquerdo de 188 g e as medidas ao bidimensional demonstradas na figura a seguir.



Com esses dados, é possível afirmar que o ventrículo esquerdo apresenta:

- A) hipertrofia concêntrica.
- B) hipertrofia excêntrica.
- C) espessura relativa de 0,49.
- D) remodelamento concêntrico.
- E) espessura relativa normal e massa indexada aumentada.

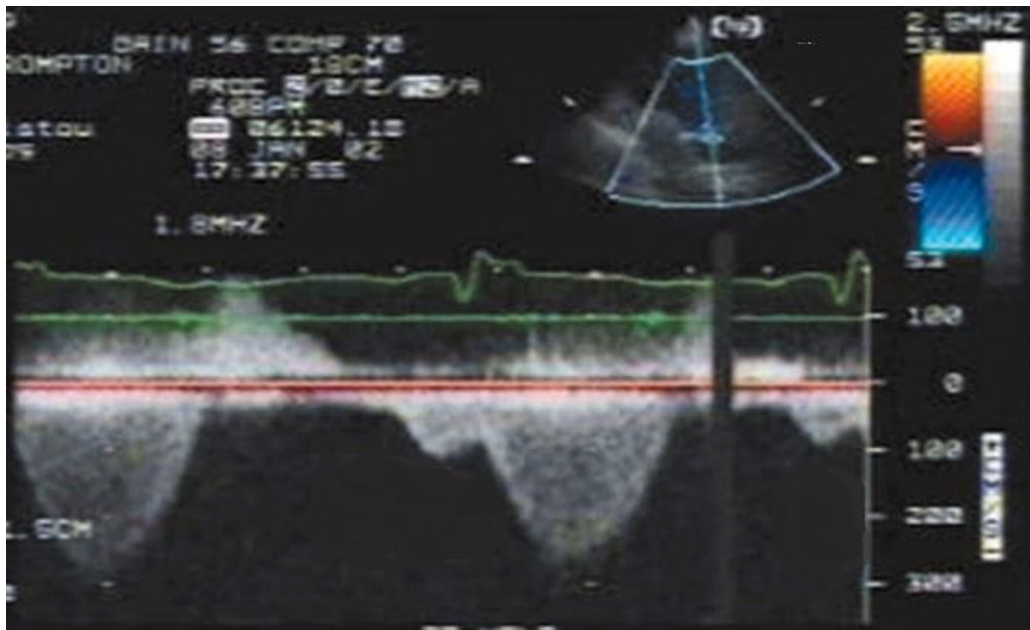
### QUESTÃO 48

Qual das cardiopatias relacionadas a seguir não é suspeitada por meio do corte apical 4 câmaras?

- A) Comunicação interventricular muscular apical ampla.
- B) Anomalia de Ebstein.
- C) Transposição corrigida das grandes artérias.
- D) Defeito do septo atrioventricular forma total.
- E) Transposição clássica das grandes artérias.

### QUESTÃO 49

Considere que um paciente de 28 anos de idade, em pós-operatório tardio de correção total de tetralogia de Fallot com interposição de monocúspide em posição pulmonar, vem ao hospital com queixa de cansaço aos médios esforços. Ausculta difícil (deformidade torácica) com aparente sopro sistólico e diastólico no 2º espaço intercostal esquerdo. O ecocardiograma revela dilatação moderada do ventrículo direito, retalho cirúrgico no septo interventricular, bem posicionado, sem fluxo residual. O Doppler da artéria pulmonar revela o padrão demonstrado na imagem a seguir.

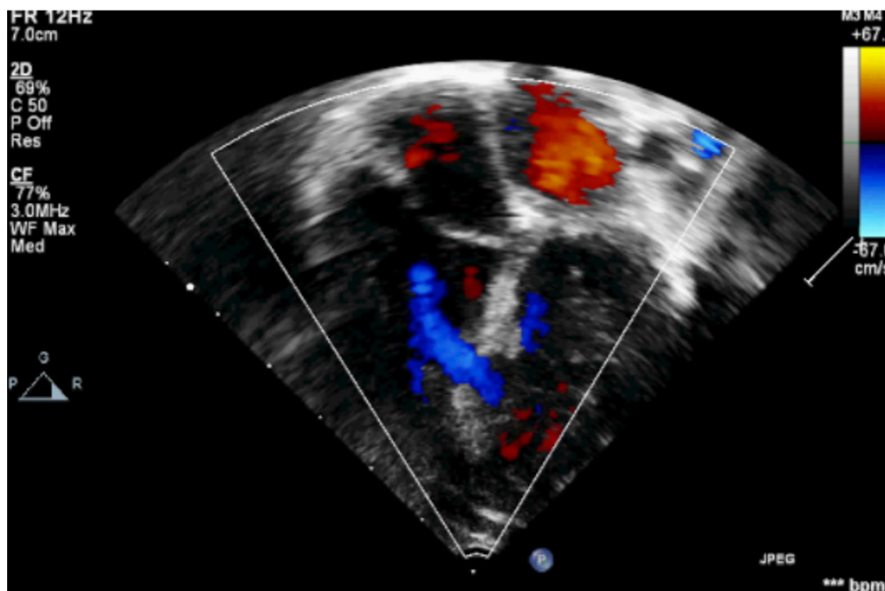
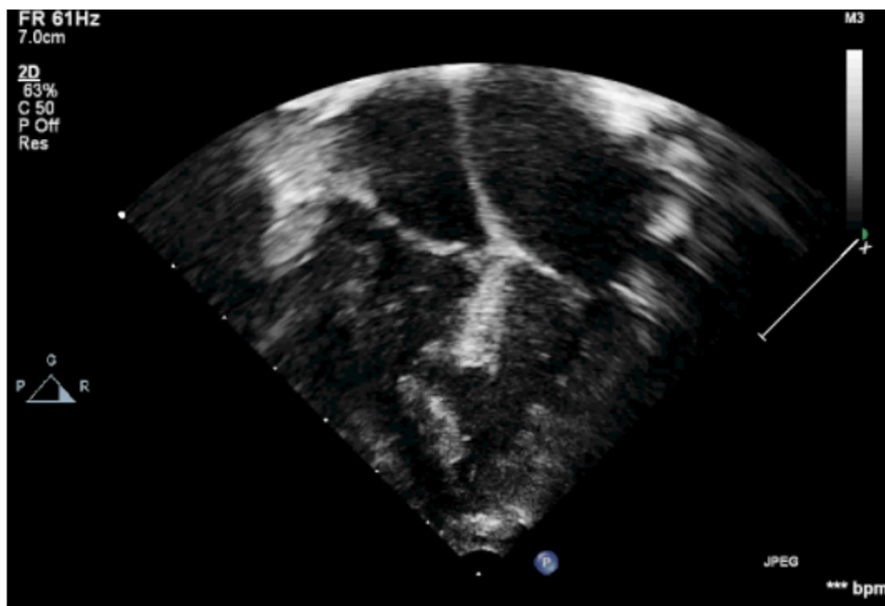


O fluxo diastólico anterógrado junto à contração atrial é mais consistente com

- A) disfunção sistólica moderada do ventrículo direito.
- B) disfunção diastólica do ventrículo esquerdo.
- C) estenose da prótese monocúspide de grau importante.
- D) persistência do canal arterial.
- E) insuficiência pulmonar importante.

**QUESTÃO 50**

Considere que um paciente de 3 anos de idade, evoluindo com taquipneia, baixo ganho ponderal e sopro sistólico em borda esternal esquerda à ausculta, apresenta estas imagens ao ecocardiograma e os seguintes dados hemodinâmicos.



PAS: 86 mmHg

FC: 100 bpm

Aumento moderado das câmaras esquerdas.

Fluxo através do defeito é da esquerda para a direita, com velocidade transeptal 4 m/s.

	VTI (cm)	Diâmetro via de saída (cm)
<b>Aórtico / VE</b>	12	2
<b>Pulmonar / VD</b>	25	2

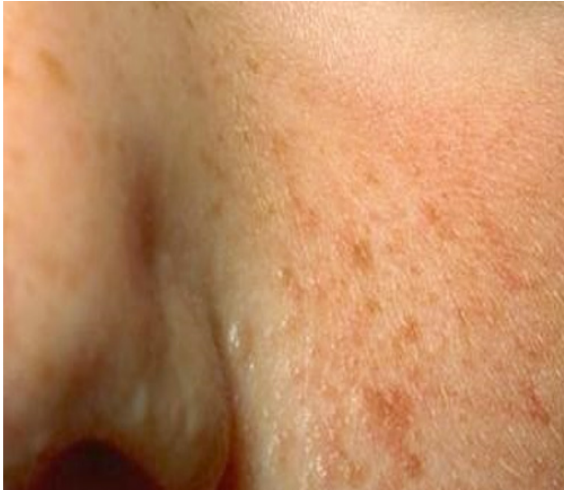A esse respeito, assinale a alternativa correta.

- A) A pressão sistólica do ventrículo direito pode ser estimada em 150 mmHg; portanto, trata-se de um caso de síndrome de Eisenmenger, o que explica a clínica de hipertensão pulmonar.
- B) O Qp/Qs pode ser estimado em aproximadamente 4, o que explica a clínica de hiperfluxo pulmonar.
- C) O Qp/Qs pode ser estimado em aproximadamente 0,5, o que explica a clínica de hiperfluxo.
- D) Pode-se estimar que o pulmão recebe um fluxo de cerca de 7,8 L/min.
- E) Pode-se estimar que a aorta recebe um fluxo de cerca de 1,4 L/min.

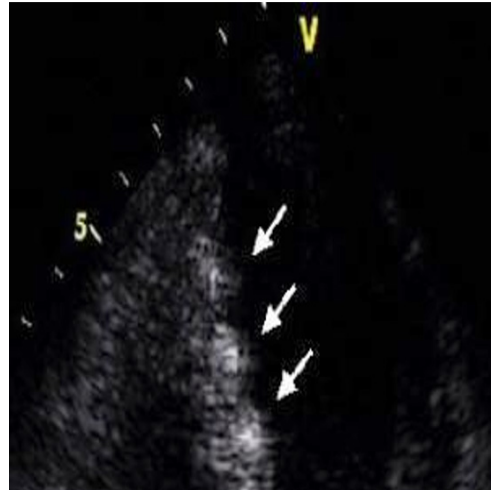
**QUESTÃO 51**

Analise o caso clínico a seguir.

Foi solicitada uma avaliação cardiológica para um paciente adolescente, que faz acompanhamento com neurologista por crises convulsivas de difícil controle e alterações cognitivas desde a infância e que, no momento, apresenta episódios de taquicardia. Nessa avaliação, chamou atenção do cardiologista, ao exame físico, a presença de lesões cutâneas no nariz e bochechas (imagem 1) e a presença de massas no septo interventricular ao ecocardiograma transtorácico corte apical 4 câmaras (imagem 2).



**Imagem 1**



**Imagem 2**

Com base nesse relato e nas imagens apresentadas, qual é a hipótese diagnóstica para o quadro clínico e respectivo achado ecocardiográfico?

- A) Neurofibromatose / Fibroelastomas.
- B) Esclerose tuberosa / Rbdomiomas.
- C) Doença de Bourneville / Sarcomas.
- D) Impetigo / Abscessos em formação.
- E) Epilóia / Linfoma.

**QUESTÃO 52**

Em relação ao *Truncus arteriosus* comum, pode-se afirmar:

- A) Quando associado a interrupção do arco aórtico, o tipo B é a forma mais comum de interrupção.
- B) A morfologia mais comum da valva truncal é a quadrialvular.
- C) Comunicação interventricular sempre está presente em todos os casos.
- D) O *Truncus* tipo II é a forma mais comum.
- E) O canal arterial está pérvio na maioria dos casos.



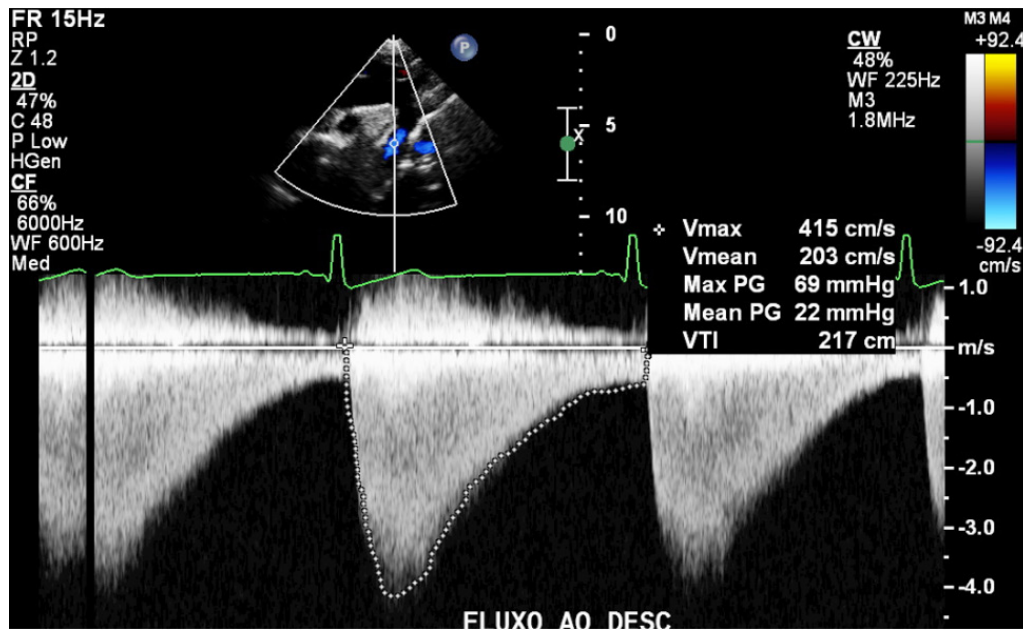
### QUESTÃO 53

Considerando que um paciente recém-nascido é diagnosticado com síndrome de hipoplasia do ventrículo esquerdo, tem saturação em torno de 60% e radiografia de tórax com aumento da trama vascular, é correto afirmar:

- A) O canal arterial é pequeno, porém, como o trajeto é curto e retificado, esse canal gera fluxo irrestrito direcionado da artéria pulmonar para a aorta.
- B) A regurgitação tricúspide é comumente encontrada e, mesmo quando importante, não tem relação prognóstica.
- C) O canal arterial é geralmente pequeno e tortuoso, com fluxo restritivo da artéria pulmonar para a aorta, sendo necessário ligar prostaglandina de emergência.
- D) Na comunicação interatrial, pode haver um mau alinhamento posterior, gerando um deslocamento do *septo primum* para a esquerda, formando um túnel não restritivo ao fluxo interatrial.
- E) A presença de influxo em uma valva mitral hipoplásica, sem evidência de regurgitação, deve alertar para a presença de fístulas coronárias cavitárias.

### QUESTÃO 54

Uma criança de um ano e dois meses de idade apresentou, no exame físico, diminuição de pulsos em membros inferiores. Foi encaminhado pelo cardiologista pediátrico para a realização de um ecocardiograma, que demonstrou o fluxo da aorta descendente, conforme a imagem a seguir.

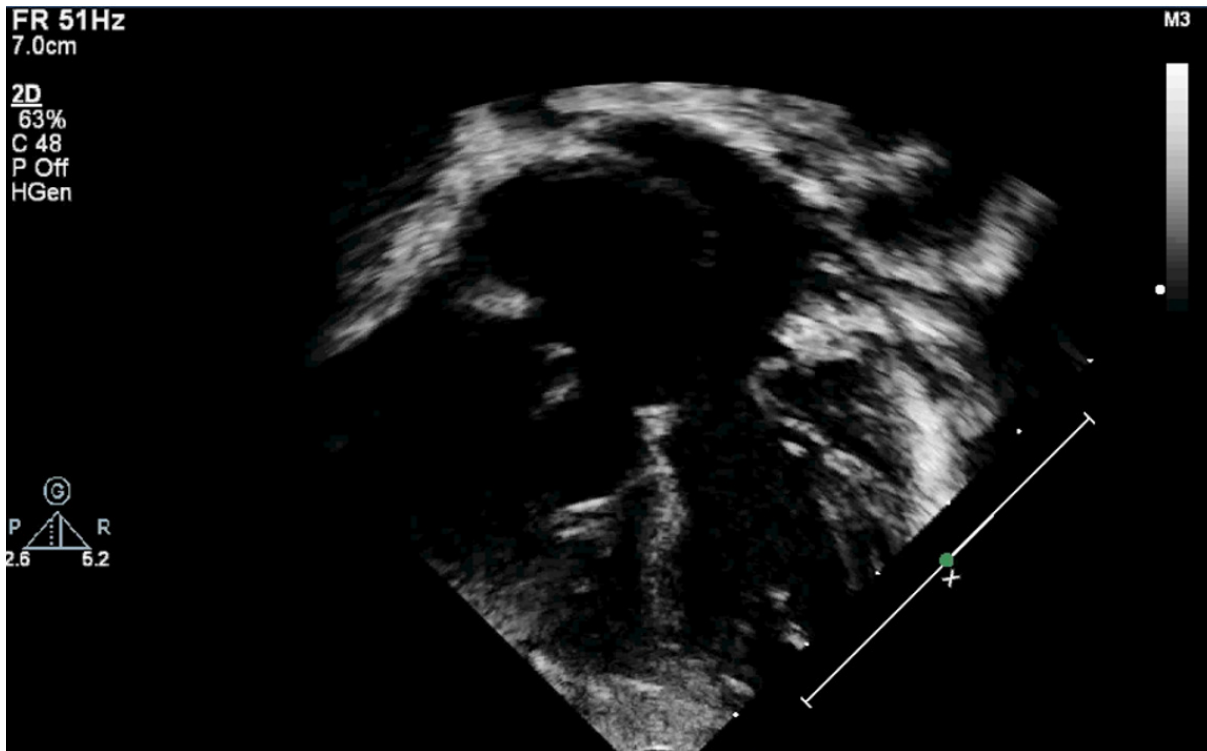


Com relação ao diagnóstico, pode-se afirmar:

- A) O diagnóstico de coarctação de aorta no período neonatal é facilitado pela presença de um amplo canal arterial, visto que o tempo de aceleração na aorta abdominal estará diminuído.
- B) A valva aórtica bivalvular raramente está associada ao diagnóstico de coarctação de aorta.
- C) Uma comunicação interventricular tipo mau alinhamento com desvio posterior do septo é um defeito que alerta para o diagnóstico de coarctação de aorta.
- D) Na presença de valva aórtica bivalvular, a ausência de comissura entre as válvulas coronariana direita e não coronariana está mais associada ao diagnóstico de coarctação de aorta.
- E) Fluxo da aorta abdominal sem padrão de reforço diastólico exclui a possibilidade do diagnóstico de coarctação da aorta.

### QUESTÃO 55

Em relação à cardiopatia congênita mostrada a seguir, é incorreto afirmar:



- A) A conexão atrioventricular é descrita como concordante modo valva atrioventricular única.
- B) A distância entre o anel da valva atrioventricular e o ápex do coração é menor que a distância entre o ápex do coração e o anel valvar aórtico.
- C) Há uma rotação anti-horária dos músculos papilares.
- D) Na forma desbalanceada, o ventrículo direito dominante é a forma mais prevalente e pode estar associada a lesões obstrutivas do lado esquerdo, como coarctação de aorta.
- E) A avaliação do grau de insuficiência valvar, assim como a medida da pressão sistólica do ventrículo direito, é essencial para o diagnóstico de hipertensão pulmonar em pacientes com DSAV total.

### QUESTÃO 56

Sobre os aspectos anatômicos e a análise segmentar cardiovascular, assinale a alternativa correta.

- A) O apêndice atrial com base estreita e frequentemente com lobos se relaciona ao átrio posicionado à direita e anterior, quando o *situs* viscerotrial é *solitus*.
- B) O ventrículo morfológicamente direito tem trabeculação apical fina e está relacionado com a valva pulmonar.
- C) Em um coração univentricular de ventrículo principal morfológicamente direito, a câmara rudimentar está frequentemente posicionada anteriormente.
- D) O ventrículo morfológicamente esquerdo geralmente está relacionado à valva mais apical, com cordas que se inserem no septo interventricular.
- E) O aparato subvalvar da valva atrioventricular do ventrículo morfológicamente esquerdo não se insere no septo interventricular, a não ser que seja uma valva atrioventricular única.

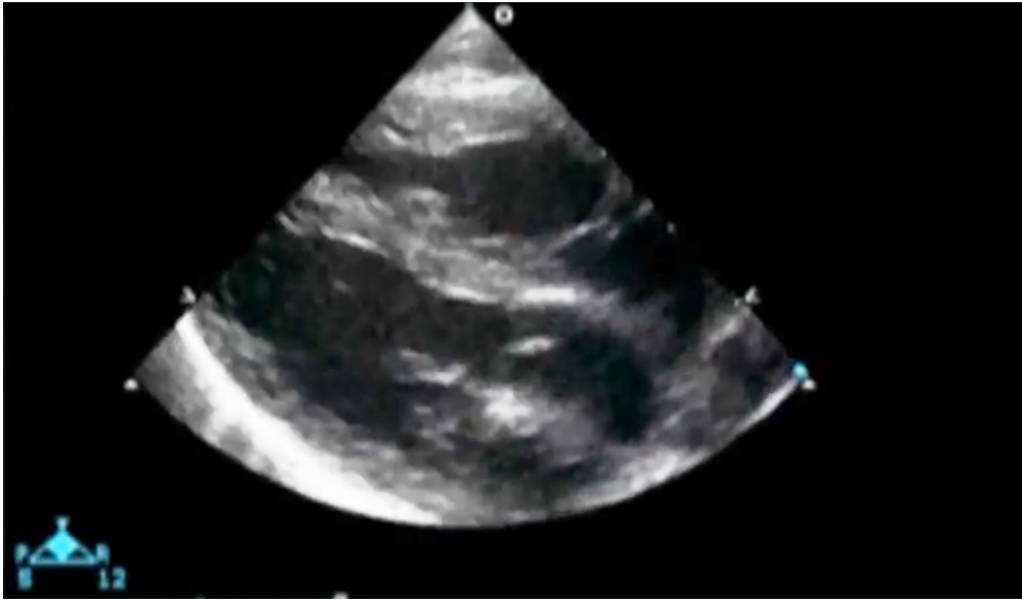### QUESTÃO 57

Em relação ao ecocardiograma fetal, assinale a alternativa correta.

- A) O diagnóstico de bloqueio atrioventricular total não é possível.
- B) Na mãe com *Diabetes mellitus*, a alteração cardíaca fetal mais comum é a hipertrofia miocárdica.
- C) A idade gestacional mais adequada para a realização do exame é entre 10 e 12 semanas.
- D) O lúpus eritematoso sistêmico materno não constitui indicação do exame.
- E) Não é possível diferenciar extrassístoles supraventriculares das ventriculares.

### QUESTÃO 58

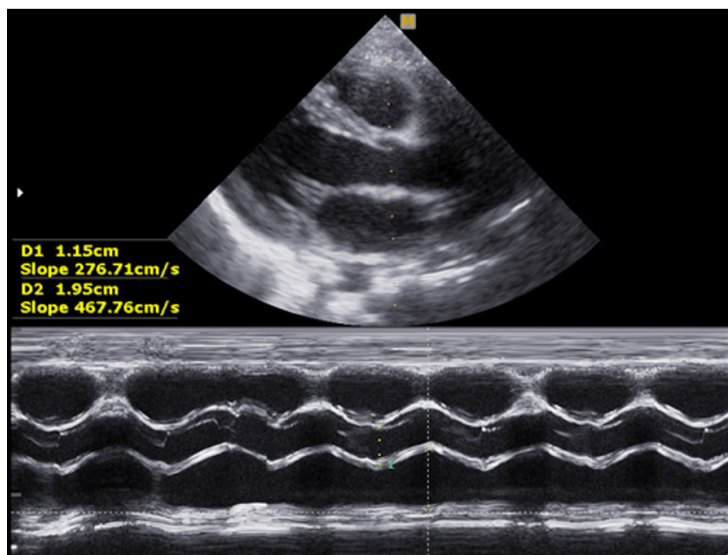
Considerando as alterações que precisam ser pesquisadas para a avaliação pré-operatória da cardiopatia congênita a seguir, qual tem menor impacto no planejamento cirúrgico?

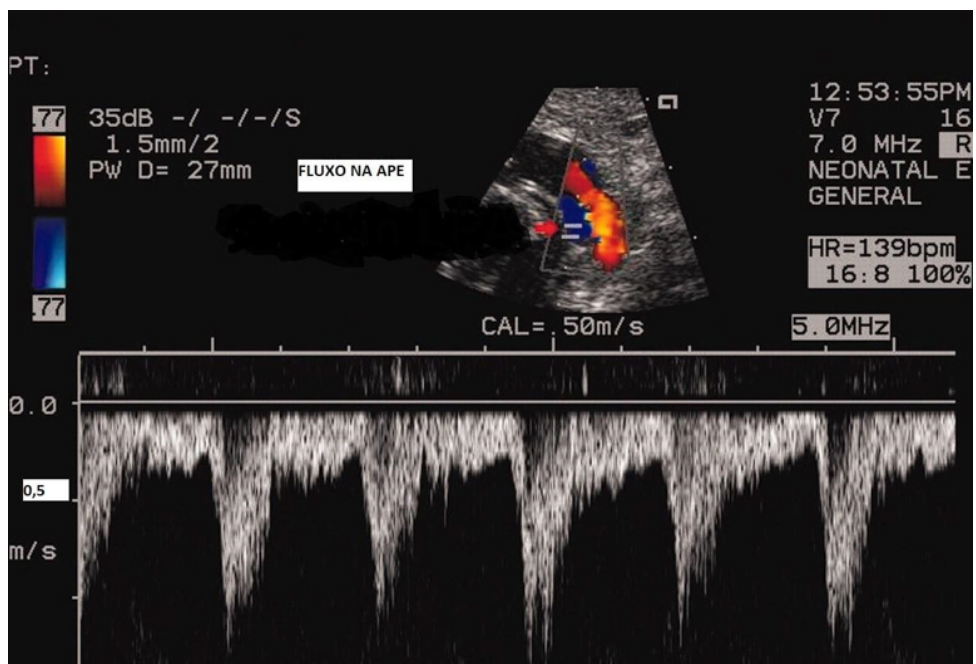
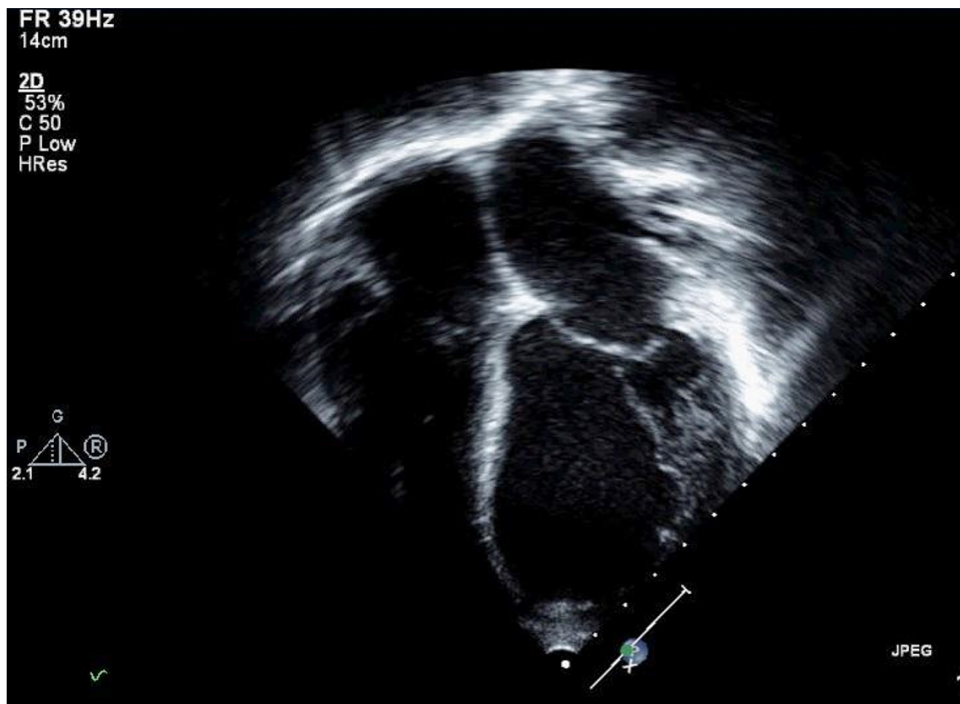


- A) Comunicação interatrial.
- B) Comunicação interventricular.
- C) Obstrução da via de saída do ventrículo esquerdo.
- D) Colaterais sistêmico pulmonares.
- E) Presença de estenose pulmonar.

### QUESTÃO 59

Considere que um paciente recém-nascido, pré-termo de 35 semanas com 72h de vida, evoluiu com oligúria e desconforto respiratório. Com base nos achados ecocardiográficos apresentados a seguir, assinale a alternativa que apresenta a hipótese diagnóstica compatível.

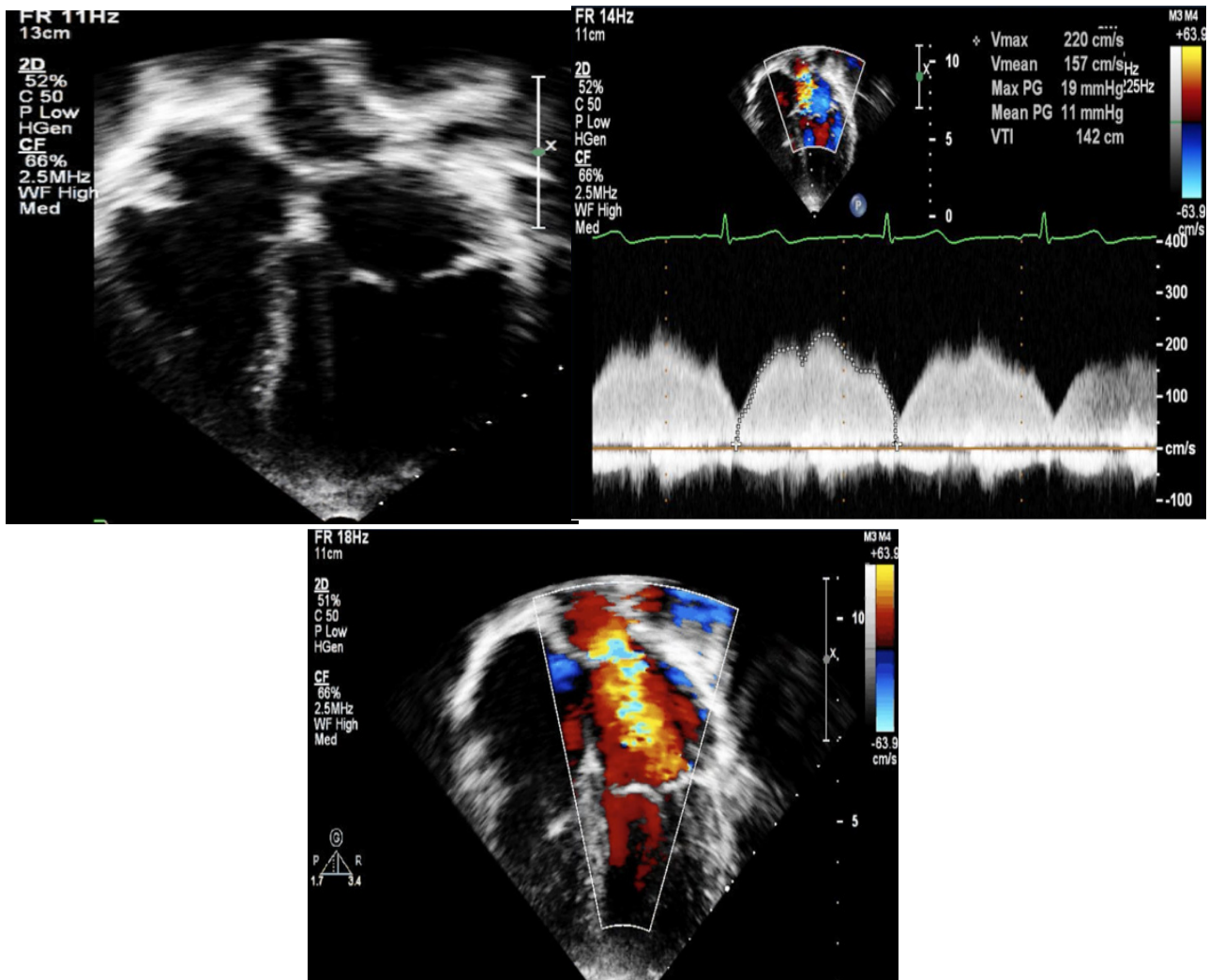




- A) Canal arterial com repercussão hemodinâmica.
- B) Malformação arteriovenosa cerebral com insuficiência cardíaca de alto débito.
- C) Insuficiência aórtica importante.
- D) Coarctação da aorta crítica.
- E) Hipertensão pulmonar importante.

### QUESTÃO 60

De acordo com as imagens a seguir, assinale a alternativa que apresenta o diagnóstico da cardiopatia congênita representada.



- A) Estenose de veia pulmonar.
- B) Membrana supralvar mitral.
- C) Aneurisma de septo interatrial com comunicação interatrial pequena.
- D) Tendão de todaro.
- E) Cor triatriatum sinistrum obstrutivo.

### ECOCARDIOGRAFIA VOLTADA À CARDIOLOGIA ADULTO

### QUESTÃO 61

Considere que um paciente, sexo masculino, 55 anos de idade, hipertenso, com fibrilação atrial crônica, FC: 70 bpm e FEVE preservada, evolui com dispneia a esforços moderados. Solicitado ecocardiograma para investigação de disfunção diastólica.

Nesse contexto, são critérios de disfunção diastólica, exceto:

- A) Tempo de desaceleração da onda E mitral < 160 ms.
- B) E/e' septal > 11.
- C) Onda L na médio diástole do influxo mitral.
- D) Regurgitação mitral diastólica.
- E) Velocidade do jato de regurgitação tricúspide > 280 cm/s.



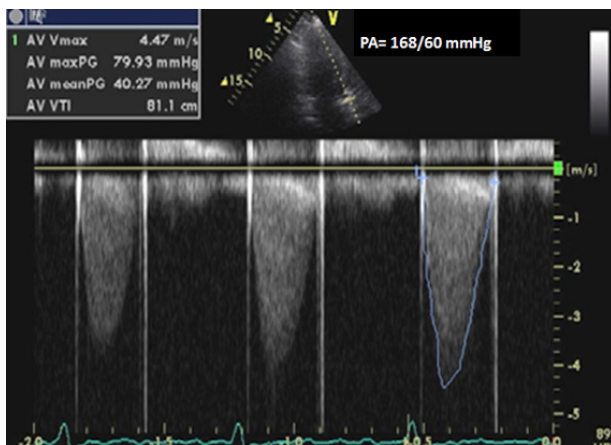
### QUESTÃO 62

Em relação ao acompanhamento ecocardiográfico no implante percutâneo de prótese aórtica (TAVI), pode-se afirmar:

- A) A presença de trombo em ventrículo esquerdo é uma contraindicação absoluta ao TAVI.
- B) O ecocardiograma é fundamental para a escolha do tamanho e posicionamento da prótese, durante o procedimento.
- C) Não é possível o acompanhamento intraoperatório por meio do estudo ecocardiográfico transtorácico.
- D) A presença de insuficiência significativa das valvas mitral e tricúspide não influencia a indicação do procedimento percutâneo.
- E) O TAVI eleva a taxa de sobrevida e reduz os sintomas naqueles com risco cirúrgico proibitivo, sendo considerado, no momento, como classe IIa de indicação.

### QUESTÃO 63

A imagem a seguir apresenta uma prótese aórtica mecânica, 19 mm; tempo de aceleração = 89 ms; tempo de ejeção = 287 ms em uma paciente gestante internada com hipertensão.



Assinale a alternativa menos compatível com esse traçado.

- A) *Mismatch* de prótese.
- B) Estado hipervolêmico / hipertensivo.
- C) Fenômeno de recuperação de pressão.
- D) Regurgitação de prótese.
- E) Trombose de prótese.

### QUESTÃO 64

Em relação à análise ecocardiográfica das dissecções da aorta torácica, é incorreto afirmar:

- A) A oscilação e a movimentação independente da parede aórtica em mais de 1 corte ecocardiográfico são critérios fundamentais para o diagnóstico das linhas de dissecção.
- B) A reverberação de estruturas, como calcificação da parede do arco aórtico, cateteres na via de saída do ventrículo direito, eletrodos de marca-passo e fluido pericárdico, podem ser confundidos com linhas de dissecção.
- C) A expansão sistólica da luz verdadeira e a expansão diastólica da falsa luz podem ser visibilizadas na aorta torácica descendente.
- D) Na aorta torácica descendente, o falso lúmen costuma ser maior que a luz verdadeira.
- E) Uma pequena porcentagem dos casos de dissecção de aorta tipo A de Stanford é acompanhada de insuficiência valvar aórtica moderada ou importante.

### QUESTÃO 65

São critérios para interrupção do protocolo de ecocardiograma sob estresse com dobutamina, exceto:

- A) Queda da pressão arterial > 40 mmHg (em relação à pressão de repouso).
- B) Piora contrátil em 2 ou mais segmentos contíguos, por exemplo, acinesia de uma parede no repouso que se torna discinética no estresse.
- C) Surgimento de fibrilação atrial.
- D) Aparecimento de arritmia ventricular frequente.
- E) Aumento da cavidade ventricular esquerda associado a uma queda da FEVE durante o estresse.

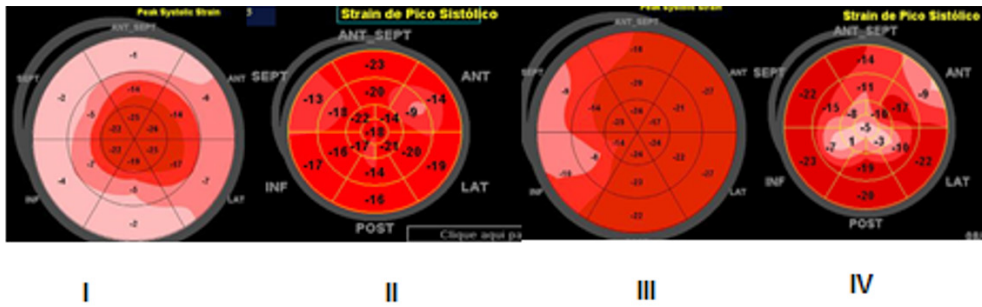
### QUESTÃO 66

Na estenose aórtica, são possíveis causas da discrepância entre área valvar aórtica e gradiente aórtico, exceto:

- A) Erros na medida da via de saída do ventrículo esquerdo (VSVE) pelo ecocardiograma bidimensional.
- B) Geometria da VSVE circular.
- C) Hipertensão durante o exame.
- D) Volume ejetado (*stroke volume*) reduzido.
- E) Insuficiência mitral moderada ou acentuada.

**QUESTÃO 67**

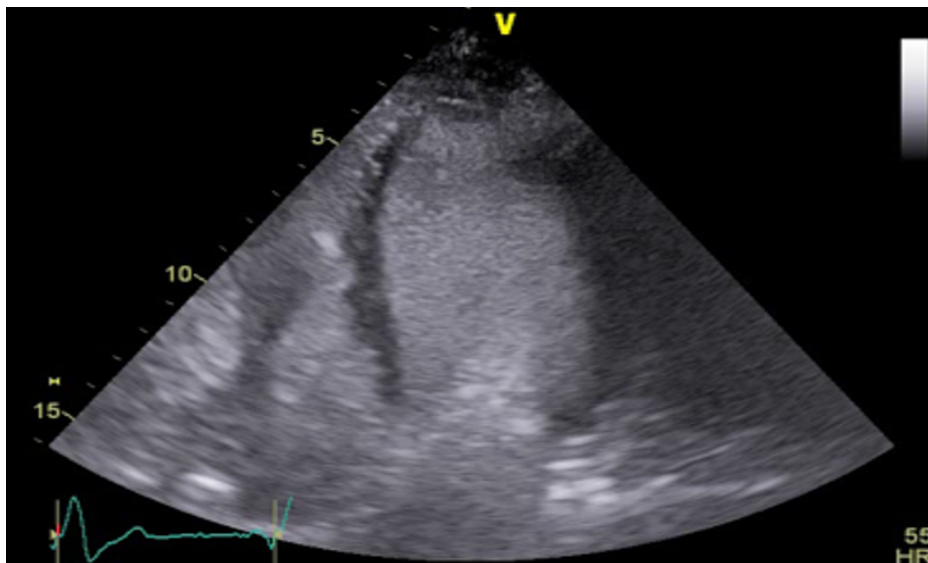
Considerando os padrões pelo *bull's eye* de *strain* longitudinal em pacientes que apresentam a mesma espessura da parede ventricular esquerda de 14 mm, I, II, III e IV são, respectivamente:



- A) I: Cardiomiopatia hipertrófica; II: Amiloidose; III: Cardiomiopatia hipertrófica, forma apical; IV: Hipertrofia concêntrica da hipertensão arterial sistêmica.
- B) I: Cardiomiopatia hipertrófica, forma apical; II: Cardiomiopatia hipertrófica; III: Amiloidose; IV: Hipertrofia concêntrica da hipertensão arterial sistêmica.
- C) I: Amiloidose; II: hipertrofia concêntrica da hipertensão arterial sistêmica; III: Cardiomiopatia hipertrófica, forma apical; IV: Cardiomiopatia hipertrófica.
- D) I: Amiloidose; II: hipertrofia concêntrica da hipertensão arterial sistêmica; III: Cardiomiopatia hipertrófica; IV: Cardiomiopatia hipertrófica, forma apical.
- E) I: Cardiomiopatia hipertrófica, forma apical; II: Amiloidose; III: Cardiomiopatia hipertrófica; IV: Hipertrofia concêntrica da hipertensão arterial sistêmica.

**QUESTÃO 68**

A respeito da técnica demonstrada na imagem a seguir, é correto afirmar:



- A) Está contraindicada na presença de hipertensão pulmonar.
- B) Para fins de opacificação em um ecocardiograma de repouso, deve ser usada com índice mecânico baixo.
- C) Para avaliação de trombo, ainda permanece inferior ao ecocardiograma transesofágico.
- D) Está indicada na avaliação de disfunção de prótese.
- E) Após anos de pesquisa, essa técnica já está aprovada para avaliação de perfusão miocárdica na prática clínica (Classe I).

### QUESTÃO 69

Considere um paciente, do sexo masculino, 80 anos de idade, revascularizado prévio, com dispneia e dor precordial típica a esforços moderados, fração de ejeção do ventrículo esquerdo (FE) = 30% e valva aórtica calcificada. Com base nos dados demonstrados a seguir, assinale a alternativa correta.

REPOUSO  
PA 127x63  
FC 76 SC 1,7cm<sup>2</sup>  
GP = 28mmHg  
GM = 15mmHg  
SV = 57,9ml  
FE 31%  
Tempo de ejeção- 0,33ms  
AVA=0,84cm<sup>2</sup>

DOBUTAMINA  
PA- 135x64  
FC - 104  
GP = 35 mmHg  
GM = 20 mmHg  
SV = 66 ml  
FE 37%  
Tempo de ejeção- 0,28ms  
AVA=0,98cm<sup>2</sup>

**Legenda:**

SV = Stroke Volume

AVA = área valvar aórtica

GP = gradiente de pico transvalvar aórtico

GM = gradiente médio transvalvar aórtico

- A) Trata-se de uma verdadeira estenose aórtica acentuada com baixo fluxo e baixo gradiente.
- B) Trata-se de uma pseudoestenose aórtica acentuada com baixo fluxo e baixo gradiente.
- C) Trata-se de uma estenose aórtica com baixo fluxo, baixo gradiente e gravidade indeterminada.
- D) É necessário calcular a taxa de fluxo transvalvar aórtico.
- E) A avaliação complementar com tomografia computadorizada não acrescenta ao diagnóstico.

### QUESTÃO 70

Qual das cardiomiopatias a seguir pode cursar com acometimento do septo interatrial?

- A) Amiloidose.
- B) Hemocromatose.
- C) Doença de Fabry.
- D) Sarcoidose.
- E) Cardiomiopatia hipertrófica.

# ANOTAÇÕES

# FOLHA DE RESPOSTAS (RASCUNHO)

01	A	B	C	D	E	28	A	B	C	D	E	55	A	B	C	D	E
	<input type="checkbox"/>	<input type="checkbox"/>	<input type="checkbox"/>	<input type="checkbox"/>	<input type="checkbox"/>		<input type="checkbox"/>	<input type="checkbox"/>	<input type="checkbox"/>	<input type="checkbox"/>	<input type="checkbox"/>		<input type="checkbox"/>	<input type="checkbox"/>	<input type="checkbox"/>	<input type="checkbox"/>	<input type="checkbox"/>
02	A	B	C	D	E	29	A	B	C	D	E	56	A	B	C	D	E
	<input type="checkbox"/>	<input type="checkbox"/>	<input type="checkbox"/>	<input type="checkbox"/>	<input type="checkbox"/>		<input type="checkbox"/>	<input type="checkbox"/>	<input type="checkbox"/>	<input type="checkbox"/>	<input type="checkbox"/>		<input type="checkbox"/>	<input type="checkbox"/>	<input type="checkbox"/>	<input type="checkbox"/>	<input type="checkbox"/>
03	A	B	C	D	E	30	A	B	C	D	E	57	A	B	C	D	E
	<input type="checkbox"/>	<input type="checkbox"/>	<input type="checkbox"/>	<input type="checkbox"/>	<input type="checkbox"/>		<input type="checkbox"/>	<input type="checkbox"/>	<input type="checkbox"/>	<input type="checkbox"/>	<input type="checkbox"/>		<input type="checkbox"/>	<input type="checkbox"/>	<input type="checkbox"/>	<input type="checkbox"/>	<input type="checkbox"/>
04	A	B	C	D	E	31	A	B	C	D	E	58	A	B	C	D	E
	<input type="checkbox"/>	<input type="checkbox"/>	<input type="checkbox"/>	<input type="checkbox"/>	<input type="checkbox"/>		<input type="checkbox"/>	<input type="checkbox"/>	<input type="checkbox"/>	<input type="checkbox"/>	<input type="checkbox"/>		<input type="checkbox"/>	<input type="checkbox"/>	<input type="checkbox"/>	<input type="checkbox"/>	<input type="checkbox"/>
05	A	B	C	D	E	32	A	B	C	D	E	59	A	B	C	D	E
	<input type="checkbox"/>	<input type="checkbox"/>	<input type="checkbox"/>	<input type="checkbox"/>	<input type="checkbox"/>		<input type="checkbox"/>	<input type="checkbox"/>	<input type="checkbox"/>	<input type="checkbox"/>	<input type="checkbox"/>		<input type="checkbox"/>	<input type="checkbox"/>	<input type="checkbox"/>	<input type="checkbox"/>	<input type="checkbox"/>
06	A	B	C	D	E	33	A	B	C	D	E	60	A	B	C	D	E
	<input type="checkbox"/>	<input type="checkbox"/>	<input type="checkbox"/>	<input type="checkbox"/>	<input type="checkbox"/>		<input type="checkbox"/>	<input type="checkbox"/>	<input type="checkbox"/>	<input type="checkbox"/>	<input type="checkbox"/>		<input type="checkbox"/>	<input type="checkbox"/>	<input type="checkbox"/>	<input type="checkbox"/>	<input type="checkbox"/>
07	A	B	C	D	E	34	A	B	C	D	E	61	A	B	C	D	E
	<input type="checkbox"/>	<input type="checkbox"/>	<input type="checkbox"/>	<input type="checkbox"/>	<input type="checkbox"/>		<input type="checkbox"/>	<input type="checkbox"/>	<input type="checkbox"/>	<input type="checkbox"/>	<input type="checkbox"/>		<input type="checkbox"/>	<input type="checkbox"/>	<input type="checkbox"/>	<input type="checkbox"/>	<input type="checkbox"/>
08	A	B	C	D	E	35	A	B	C	D	E	62	A	B	C	D	E
	<input type="checkbox"/>	<input type="checkbox"/>	<input type="checkbox"/>	<input type="checkbox"/>	<input type="checkbox"/>		<input type="checkbox"/>	<input type="checkbox"/>	<input type="checkbox"/>	<input type="checkbox"/>	<input type="checkbox"/>		<input type="checkbox"/>	<input type="checkbox"/>	<input type="checkbox"/>	<input type="checkbox"/>	<input type="checkbox"/>
09	A	B	C	D	E	36	A	B	C	D	E	63	A	B	C	D	E
	<input type="checkbox"/>	<input type="checkbox"/>	<input type="checkbox"/>	<input type="checkbox"/>	<input type="checkbox"/>		<input type="checkbox"/>	<input type="checkbox"/>	<input type="checkbox"/>	<input type="checkbox"/>	<input type="checkbox"/>		<input type="checkbox"/>	<input type="checkbox"/>	<input type="checkbox"/>	<input type="checkbox"/>	<input type="checkbox"/>
10	A	B	C	D	E	37	A	B	C	D	E	64	A	B	C	D	E
	<input type="checkbox"/>	<input type="checkbox"/>	<input type="checkbox"/>	<input type="checkbox"/>	<input type="checkbox"/>		<input type="checkbox"/>	<input type="checkbox"/>	<input type="checkbox"/>	<input type="checkbox"/>	<input type="checkbox"/>		<input type="checkbox"/>	<input type="checkbox"/>	<input type="checkbox"/>	<input type="checkbox"/>	<input type="checkbox"/>
11	A	B	C	D	E	38	A	B	C	D	E	65	A	B	C	D	E
	<input type="checkbox"/>	<input type="checkbox"/>	<input type="checkbox"/>	<input type="checkbox"/>	<input type="checkbox"/>		<input type="checkbox"/>	<input type="checkbox"/>	<input type="checkbox"/>	<input type="checkbox"/>	<input type="checkbox"/>		<input type="checkbox"/>	<input type="checkbox"/>	<input type="checkbox"/>	<input type="checkbox"/>	<input type="checkbox"/>
12	A	B	C	D	E	39	A	B	C	D	E	66	A	B	C	D	E
	<input type="checkbox"/>	<input type="checkbox"/>	<input type="checkbox"/>	<input type="checkbox"/>	<input type="checkbox"/>		<input type="checkbox"/>	<input type="checkbox"/>	<input type="checkbox"/>	<input type="checkbox"/>	<input type="checkbox"/>		<input type="checkbox"/>	<input type="checkbox"/>	<input type="checkbox"/>	<input type="checkbox"/>	<input type="checkbox"/>
13	A	B	C	D	E	40	A	B	C	D	E	67	A	B	C	D	E
	<input type="checkbox"/>	<input type="checkbox"/>	<input type="checkbox"/>	<input type="checkbox"/>	<input type="checkbox"/>		<input type="checkbox"/>	<input type="checkbox"/>	<input type="checkbox"/>	<input type="checkbox"/>	<input type="checkbox"/>		<input type="checkbox"/>	<input type="checkbox"/>	<input type="checkbox"/>	<input type="checkbox"/>	<input type="checkbox"/>
14	A	B	C	D	E	41	A	B	C	D	E	68	A	B	C	D	E
	<input type="checkbox"/>	<input type="checkbox"/>	<input type="checkbox"/>	<input type="checkbox"/>	<input type="checkbox"/>		<input type="checkbox"/>	<input type="checkbox"/>	<input type="checkbox"/>	<input type="checkbox"/>	<input type="checkbox"/>		<input type="checkbox"/>	<input type="checkbox"/>	<input type="checkbox"/>	<input type="checkbox"/>	<input type="checkbox"/>
15	A	B	C	D	E	42	A	B	C	D	E	69	A	B	C	D	E
	<input type="checkbox"/>	<input type="checkbox"/>	<input type="checkbox"/>	<input type="checkbox"/>	<input type="checkbox"/>		<input type="checkbox"/>	<input type="checkbox"/>	<input type="checkbox"/>	<input type="checkbox"/>	<input type="checkbox"/>		<input type="checkbox"/>	<input type="checkbox"/>	<input type="checkbox"/>	<input type="checkbox"/>	<input type="checkbox"/>
16	A	B	C	D	E	43	A	B	C	D	E	70	A	B	C	D	E
	<input type="checkbox"/>	<input type="checkbox"/>	<input type="checkbox"/>	<input type="checkbox"/>	<input type="checkbox"/>		<input type="checkbox"/>	<input type="checkbox"/>	<input type="checkbox"/>	<input type="checkbox"/>	<input type="checkbox"/>		<input type="checkbox"/>	<input type="checkbox"/>	<input type="checkbox"/>	<input type="checkbox"/>	<input type="checkbox"/>
17	A	B	C	D	E	44	A	B	C	D	E						
	<input type="checkbox"/>	<input type="checkbox"/>	<input type="checkbox"/>	<input type="checkbox"/>	<input type="checkbox"/>		<input type="checkbox"/>	<input type="checkbox"/>	<input type="checkbox"/>	<input type="checkbox"/>	<input type="checkbox"/>						
18	A	B	C	D	E	45	A	B	C	D	E						
	<input type="checkbox"/>	<input type="checkbox"/>	<input type="checkbox"/>	<input type="checkbox"/>	<input type="checkbox"/>		<input type="checkbox"/>	<input type="checkbox"/>	<input type="checkbox"/>	<input type="checkbox"/>	<input type="checkbox"/>						
19	A	B	C	D	E	46	A	B	C	D	E						
	<input type="checkbox"/>	<input type="checkbox"/>	<input type="checkbox"/>	<input type="checkbox"/>	<input type="checkbox"/>		<input type="checkbox"/>	<input type="checkbox"/>	<input type="checkbox"/>	<input type="checkbox"/>	<input type="checkbox"/>						
20	A	B	C	D	E	47	A	B	C	D	E						
	<input type="checkbox"/>	<input type="checkbox"/>	<input type="checkbox"/>	<input type="checkbox"/>	<input type="checkbox"/>		<input type="checkbox"/>	<input type="checkbox"/>	<input type="checkbox"/>	<input type="checkbox"/>	<input type="checkbox"/>						
21	A	B	C	D	E	48	A	B	C	D	E						
	<input type="checkbox"/>	<input type="checkbox"/>	<input type="checkbox"/>	<input type="checkbox"/>	<input type="checkbox"/>		<input type="checkbox"/>	<input type="checkbox"/>	<input type="checkbox"/>	<input type="checkbox"/>	<input type="checkbox"/>						
22	A	B	C	D	E	49	A	B	C	D	E						
	<input type="checkbox"/>	<input type="checkbox"/>	<input type="checkbox"/>	<input type="checkbox"/>	<input type="checkbox"/>		<input type="checkbox"/>	<input type="checkbox"/>	<input type="checkbox"/>	<input type="checkbox"/>	<input type="checkbox"/>						
23	A	B	C	D	E	50	A	B	C	D	E						
	<input type="checkbox"/>	<input type="checkbox"/>	<input type="checkbox"/>	<input type="checkbox"/>	<input type="checkbox"/>		<input type="checkbox"/>	<input type="checkbox"/>	<input type="checkbox"/>	<input type="checkbox"/>	<input type="checkbox"/>						
24	A	B	C	D	E	51	A	B	C	D	E						
	<input type="checkbox"/>	<input type="checkbox"/>	<input type="checkbox"/>	<input type="checkbox"/>	<input type="checkbox"/>		<input type="checkbox"/>	<input type="checkbox"/>	<input type="checkbox"/>	<input type="checkbox"/>	<input type="checkbox"/>						
25	A	B	C	D	E	52	A	B	C	D	E						
	<input type="checkbox"/>	<input type="checkbox"/>	<input type="checkbox"/>	<input type="checkbox"/>	<input type="checkbox"/>		<input type="checkbox"/>	<input type="checkbox"/>	<input type="checkbox"/>	<input type="checkbox"/>	<input type="checkbox"/>						
26	A	B	C	D	E	53	A	B	C	D	E						
	<input type="checkbox"/>	<input type="checkbox"/>	<input type="checkbox"/>	<input type="checkbox"/>	<input type="checkbox"/>		<input type="checkbox"/>	<input type="checkbox"/>	<input type="checkbox"/>	<input type="checkbox"/>	<input type="checkbox"/>						
27	A	B	C	D	E	54	A	B	C	D	E						
	<input type="checkbox"/>	<input type="checkbox"/>	<input type="checkbox"/>	<input type="checkbox"/>	<input type="checkbox"/>		<input type="checkbox"/>	<input type="checkbox"/>	<input type="checkbox"/>	<input type="checkbox"/>	<input type="checkbox"/>						

AO TRANSFERIR ESSAS MARCAÇÕES PARA A FOLHA DE RESPOSTAS,  
OBSERVE AS INSTRUÇÕES ESPECÍFICAS DADAS NA CAPA DA PROVA.

**USE CANETA ESFEROGRÁFICA AZUL OU PRETA.**



**ATENÇÃO:  
AGUARDE AUTORIZAÇÃO  
PARA VIRAR O CADERNO DE PROVA.**